МЕТОДИКА МРТ - МАММОГРАФИИ

Грудь - *это объект пристального внимания не только у мужчин (как органа эстетического), самих женщин, но и конечно же докторов.*
Здоровье молочных желез один из наиболее актуальных вопросов онкологии.
От правильно и вовремя поставленного диагноза зависит не только качество жизни, психо-эмоциональное состояние женщины, но и продолжительность жизни.

В структуре заболеваемости злокачественными новообразованиями женского населения России
РМЖ занимает 1-е место,
в структуре смертности 2-е место.
Динамика заболеваемости по России на 100 тыс. населения

2000 - 38.3
2005 - 41.0
2010 - 75.05
2014 – 78
2017 - 75

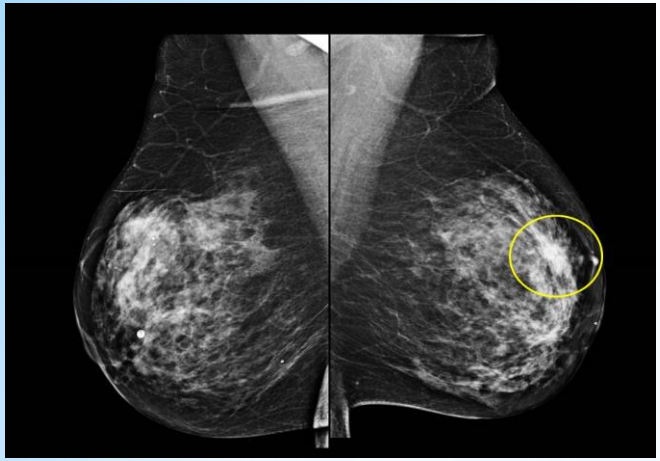

Проводить параллель между методами рентгеновской маммографии и магнитно-резонансной томографии не совсем корректно. Обе методики не дают стопроцентной гарантии обнаружения рака молочной железы.
Некоторые типы новообразований невозможно увидеть на маммограмме, другие же виды опухолей не способна обнаружить МРТ.

Каждый из диагностических методов по-своему хорош и занимает то место, на котором он наиболее полезен.

МРТ молочных желез в сравнении с маммографией имеет ряд неоспоримых преимуществ, причём информативность метода не находится в зависимости от высокой плотности железистой ткани и выраженности мастопатии, наличия послеоперационных рубцов или постлучевого фиброза.

Также при проведении магнитно-резонансной томографии получается более чёткая картинка, а вероятность рассмотреть мелкие элементы и незначительные изменения в тканях значительно выше, что, соответственно, и повышает шансы на обнаружение новообразований на ранних этапах.

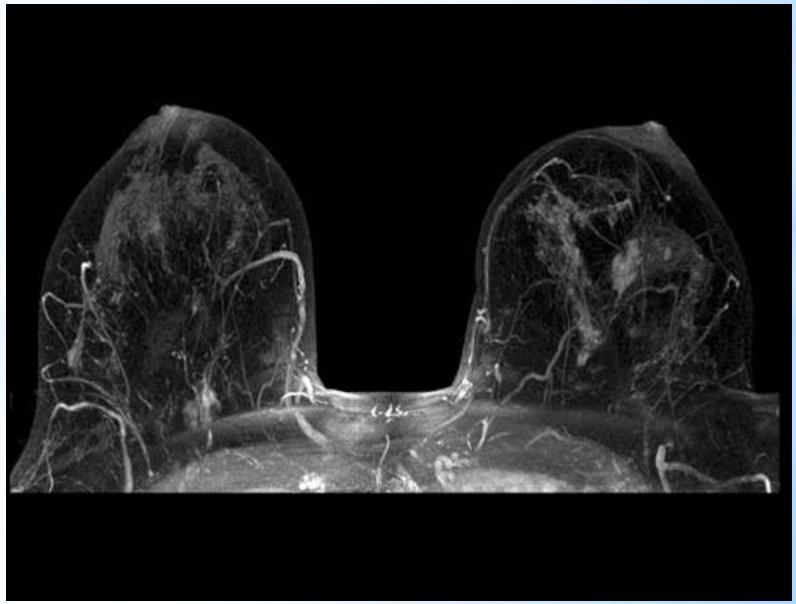

Что есть МРТ - это метод исследования органов и тканей, основанный на использовании физического явления ядерно-магнитного резонанса.

Никакого отношения к радиации и прочим опасным для здоровья явлениям МРТ не имеет.

За «ядерность» в данном случае отвечает ядро водорода, которыми насыщены ткани нашего организма.

Метод, в котором используются свойства самого организма реагировать на воздействие сильного электромагнитного поля.

В сравнении с другими диагностическими методами МР томография в области исследования молочных желез в два раза эффективней.

Доля обнаружения патологических очагов при МРТ составляет 90%.

МРТ абсолютно безопасно, так как отсутствует лучевая нагрузка, ионизирующее облучение в отличии от маммографии и КТ.

Дает возможность проводить неоднократные исследования с необходимой периодичностью, без всякого вреда.

Выявляет образование малого размера.

В отличии от маммографии позволяет дать однозначную рекомендацию в необходимости операции.

Позывает мягкие ткани молочных желез, лимфатические узлы, ретромаммарную область.

С помощью МРТ диагностируются многие заболевания особенно рак груди в случае несостоятельности, сложности других методов диагностики например ввиду больших молочных желез.

Существует возможность оценки динамики, т.к. результаты исследования получаются виде изображений которые можно перенести на рентген пленку или скопировать и сохранить на диске.

МРТ обследование молочных желез назначается в следующих случаях:

1. Если маммография выявила у женщины наличие новообразования, то метод МРТ поможет не только установить его точное место расположение, но и определить его характер.

2. МРТ молочных желез применяют для диагностики и оценки состояния злокачественных опухолевидных образований в груди.
Особенно это актуально, если альтернативные способы неприемлемы

3. МРТ используют для проверки целостности имплантов.

4.Назначается в после операционный период, для того чтобы оценить состояние соединительных тканей и шрамов, это делается для предотвращения воспалений и рецидивов заболевания.

5. МРТ назначается тем, кому поставлен диагноз рак груди.
Причем сканирование в таком случае проводится до хирургического вмешательства так и после него.

6. Для оценки результатов ранее проведенных сеансов химиотерапии.

Несмотря на то что МРТ является безопасным методом у этой процедуры имеются противопоказания абсолютные и относительные.

Абсолютные противопоказания:

1. наличие металлических предметов в организме пациентки (воздействие магнитного поля может спровоцировать их движение и вызвать внутреннее кровотечение, ожоги или другие негативные последствия)
2. Гиперкинезы (непроизвольные движения)
3. судороги, мышечные спазмы: больная должна соблюдать в течении всей процедуры полную не подвижность, иначе результаты сканирования могут быть нечеткими и неточными
4. аллергия на контрастное вещество - гадолиний хоть и крайне редко, но все же может вызывать аллергическую реакцию
5. хроническая почечная недостаточность или другие заболевания МПС
6. наличие кардиостимулятора, инсулиновая помпа (воздействие магнитных волн способно повлиять на стабильную работу аппарата).

Относительные противопоказания:

1. период беременности и лактации (магнитное поле может оказать негативное влияние на внутриутробное развитие плода, а контрастное вещество при попадании в грудное молоко может вызвать у ребенка аллергию)
2. клаустрофобия
3. психические расстройства
4. татуировки нанесенные с использованием красок с примесью металла

Подготовка и проведение МРТ молочных желез

МРТ исследование как и все остальные методы диагностики желательно проводить в зависимости от фазы менструального цикла - на 7-14 день, так как известно, что кровоснабжение молочных желез, а следовательно и накопление их тканями контрастного вещества гормонально обусловлено.
В это время у женщин в молочных железах отечность и инфильтративность вокруг крупных протоков отсутствуют (в отличии от пред-менструального периода), поэтому результат обследования будет более информативный.

Если наступила менопауза то подойдет любой период.

Особой подготовки не требуется, но так как пациентка будет лежать на животе прием пищи рекомендуем прекратить за 2 часа до обследования.

Мы работаем на МРТ аппарате General Electric с напряженностью магнитного поля 1.5 тесла и большой апертурой туннеля – 70 см в диаметре (обычные аппараты имеют апертуру – 60 см)

Технология проведения:

- перед обследованием пациентка снимает с себя все предметы которые изготовлены из металла (украшения, пирсинг, заколки, часы, съемные протезы)

Во время обследования больная лежит на животе на подвижной катушке томографа (для молочных желез в ней предусмотрены специальные отверстия)длительность процедур составляет от 30 до 60 минут, поэтому женщине необходимо удостовериться, что поза выбрана удобная и что во время сканирования у нее не возникнет желание пошевелиться.

BREAST COIL - специализированная катушка для молочной железы

При проведении МРТ МЖ с контрастированием мед. сестра устанавливает катетер, через который будет вводиться контрастное вещество (для диагностики рака это обязательная манипуляция).

Для обеспечения наибольшего комфорта и защиты слуха от шумовых эффектов работающего аппарата пациенту предлагаются беруши или наушники.

Пациент всегда находится на связи с оператором, при возникновении непредвиденных ситуаций, сильных болевых ощущений или резкого ухудшения состояния, пациентка может сообщить об этом через встроенную систему обратной связи.

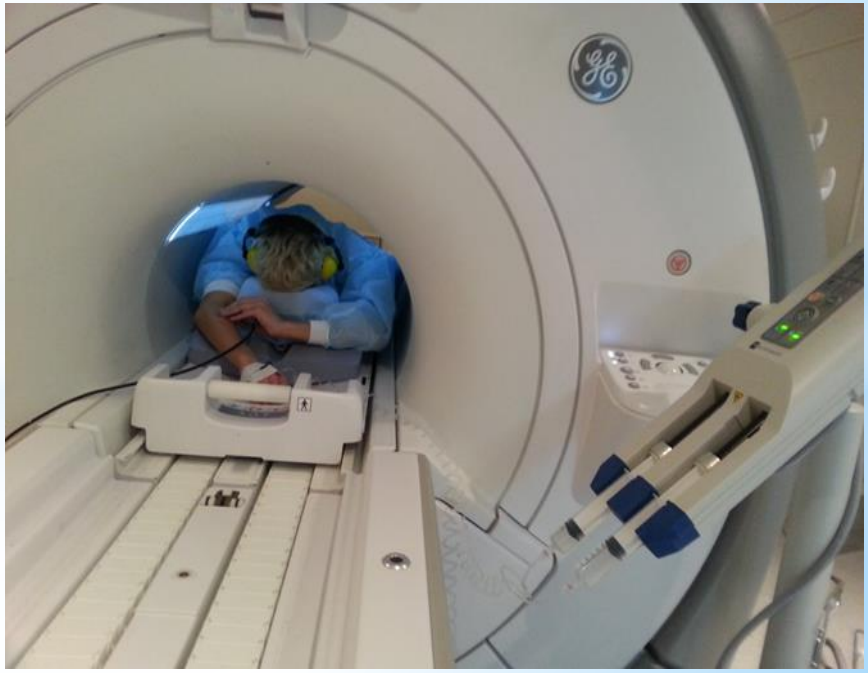

Стандартный протокол МР-маммографии

- Толщина среза ≤ 3 мм, минимальное расстояние между срезами
- Небольшое поле сканирования - FOV : 16-20 см
- Матрица сбора изображения : > 256, несимметричная
- Аксиальная и сагиттальная проекции
- Последовательности:

- (F)SE T1-ВИ
- T2-ВИ
- Fat Sat
- DWI
-Динамическое исследованиединамическое контрастное усиление (контрастное вещество - Магневист, Омнискан, Гадовист в/в болюсно) в аксиальной проекции на T1-ВИ до и после введения контрастного вещества:
- 3D-последовательность (FSPGR)
- с подавлением сигнала от жира
- в течение 5-8 минут
- количество повторений после КУ – 7

Хочется более подробно разобрать импульсную последовательность **DWI**, так как в онкологии она имеет очень широкое применение.

Диффузионно-взвешенные изображения – изображения полученные с помощью эхо планарных последовательностей отображающих скорость диффузии (распространения) в исследуемом объекте.
Принцип состоит в том, что чем более плотный клеточный состав ткани, тем меньше расстояние между клетками, движение (диффузия) молекул воды в межклеточном пространстве ограничены. При данной ситуации сигнал на DWI будет более ярким, чем в доброкачественных образованиях.
Но оценивать результаты только по DWI может быть ошибочно.
Для исключения таких ошибок необходима совместная оценка диффузионных программ и ADC карты.

Но этих данных может быть не достаточно для оценке характера изменений.
В таком случае необходима оценка изображений после поведения исследования с динамическим контрастным усилением (ДКУ)

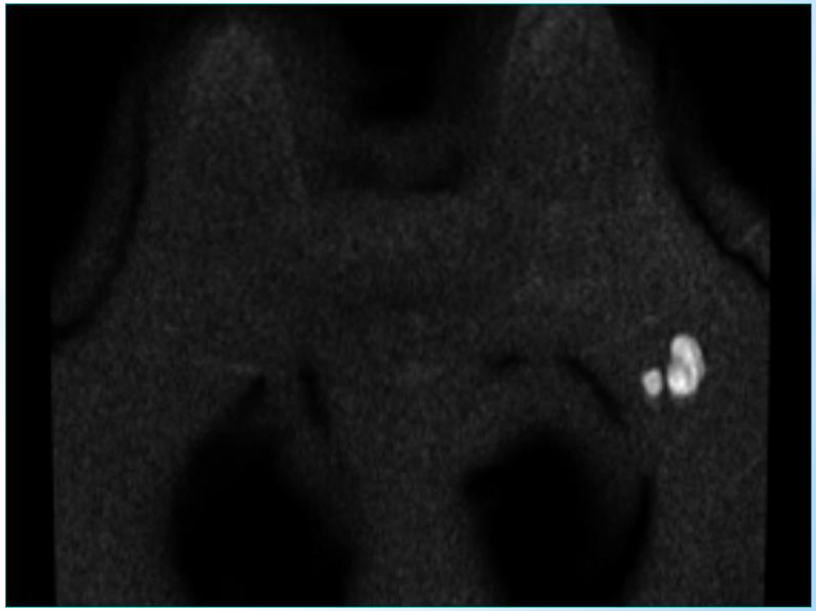

Проведение МРТ МЖ с контрастным усилением.
В качестве контрастного вещества используют препараты гадолиния - Магневист, Омнискан.

Показаниями к проведению МРТ с контрастным усилением являются:
1. предоперационная оценка распространенности опухоли и выявление мультицентричности в той же или противоположной железе.
2. оценка рубцевания после органосохраняющего лечения или восстановительных операции на молочной железе.
3. исследование в раннем послеоперационном периоде.
N.B. МРТ может давать важную информацию при подозрении на пропущенную или остаточную опухоль после оперативного вмешательства. При этом МРТ следует проводить как можно раньше после операции чтобы избежать ложно положительных результатов грануляционной ткани.
4. оценка опухоли после неоадъювантной химиотерапии.
По результатам МРТ можно выявить лиц не ответивших на терапию, раннее чем стандартные методы.
Хотя МРТ и не может исключить остаточных зон опухолевых клеток, но макроскопические участки активной опухолевой ткани обнаруживаются.
5. поиск первичной опухоли в тех случаях, когда выявляются метастатические поражения лимфатических узлов или отдаленные метастазы неизвестной природы.
6. обследование пациенток группы высоко риска с маммографически плотной тканью желез.

До введения контраста проходит так называемая «маска»(Т1 в аксиальной проекции) нужна для оценки границ зоны исследования, положения срезов .

Существует несколько фаз прохождения контраста:

- Артериальная - когда контраст проходит по артериальному руслу, опухолевая ткань обильно кровоснабжается артериями, поэтому и контраст в этих тканях накапливается быстро и интенсивно(добро медленно копит и медленно отдает);
- Венозная фаза - в опухоли контраст либо сохраняется, либо уже начинает частично вымываться;
- Паренхиматозная фаза - тканевое насыщение;
- Отсрочка.

Обработка результатов динамического исследования с внутривенным контрастированием

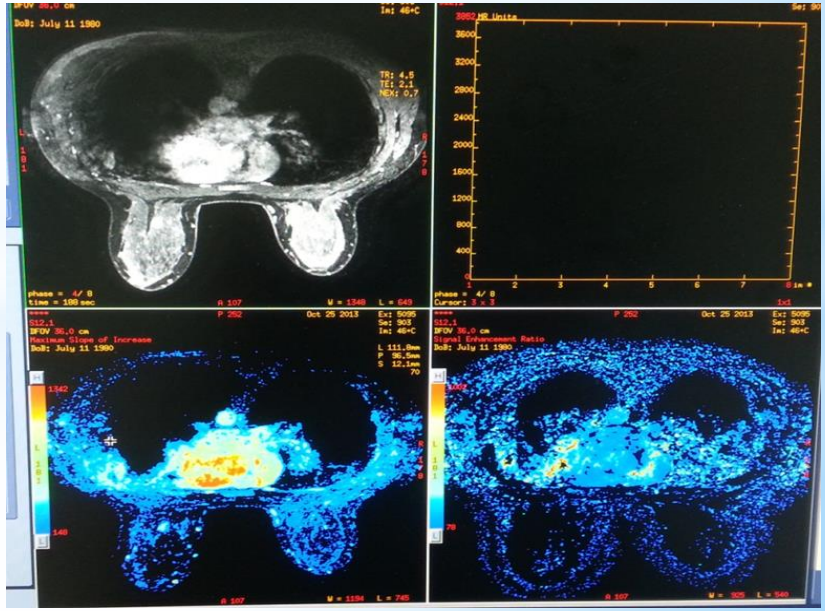

Пример

Пациентка Н. обратилась к онкологу по поводу уплотнения в левой аксиллярной подмышечной) области.

Были назначены УЗИ и маммография молочных желез - ничего плохого на данных исследованиях в области молочных желез не обнаружено.

Произведена операция иссечение лимфоузлов. Материал отправлен на биопсию. По итогам гистологического исследования (операционного материала) выдано заключение:

В 1 л.узле из 2 исследуемых - метастаз инвазивной карциномы молочных желез неспецифического типа, трабекулярно-альвеолярного строения!

Рекомендовано дообследование.

Пациентка направлена на МРТ с контрастным усилением.

В ходе исследования выявили очаг 0.7х0.4 мм изоинтенсивного сигнала по программам Т1 и Т2, слабо гиперинтенсивного на диффузионных программах с признаками рестрикции(выпадения) сигнала на карте АДС.

При динамическом исследовании выраженное накопление контраста с последующим сохранением контраста во всех фазах. Данная картина больше соответствует РМЖ, что и подтверждено гистологически.

После секторальной резекции молочной железы. Выданное заключение паталогоанатомов: инвазивная карцинома молочной железы, неспецифического типа с скиррозного строения

В данном случае проведение МРТ было обосновано, чтобы более точно определить локализацию опухоли и выполнить секторальную резекцию данного очага.

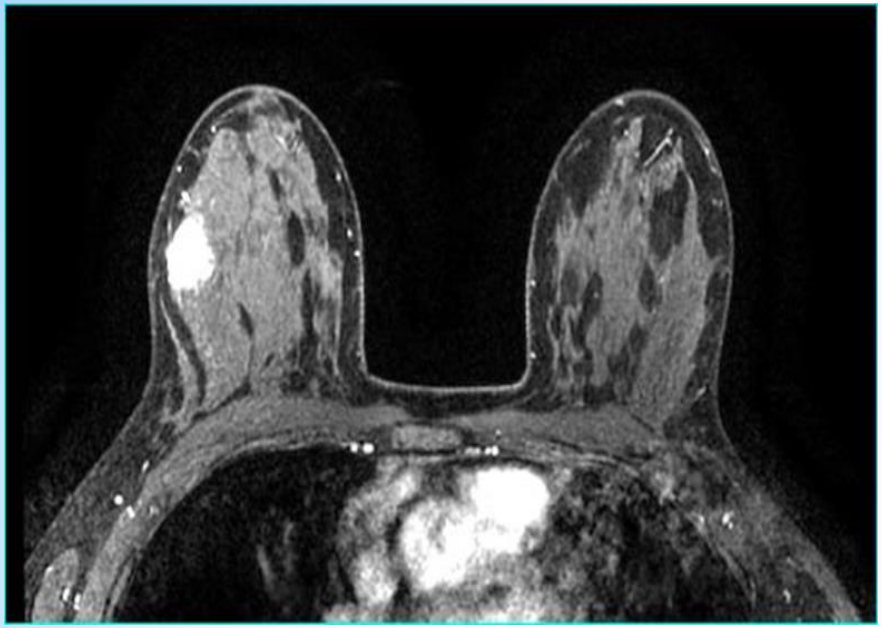

Субтракция - вычитание из постконтрастных преконтрастные изображения.

Лучистые края характерны для злокачественного процесса.

Построение MIP-реконструкций позволяет оценить изменение сосудистой сети опухоли.

ВЫВОДЫ:

Роль рентгенлаборанта при проведении МР-маммографии очень важна и заключается:

-в правильной подготовке пациента,

-правильном проведении исследования,

-в правильном представлении результатов на снимке

и в проведении постобработки полученных результатов

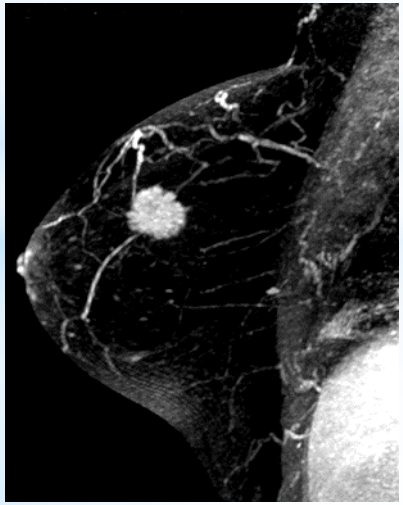

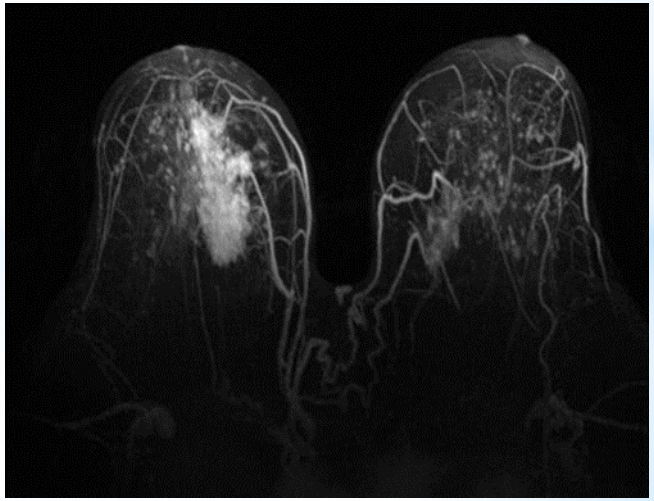

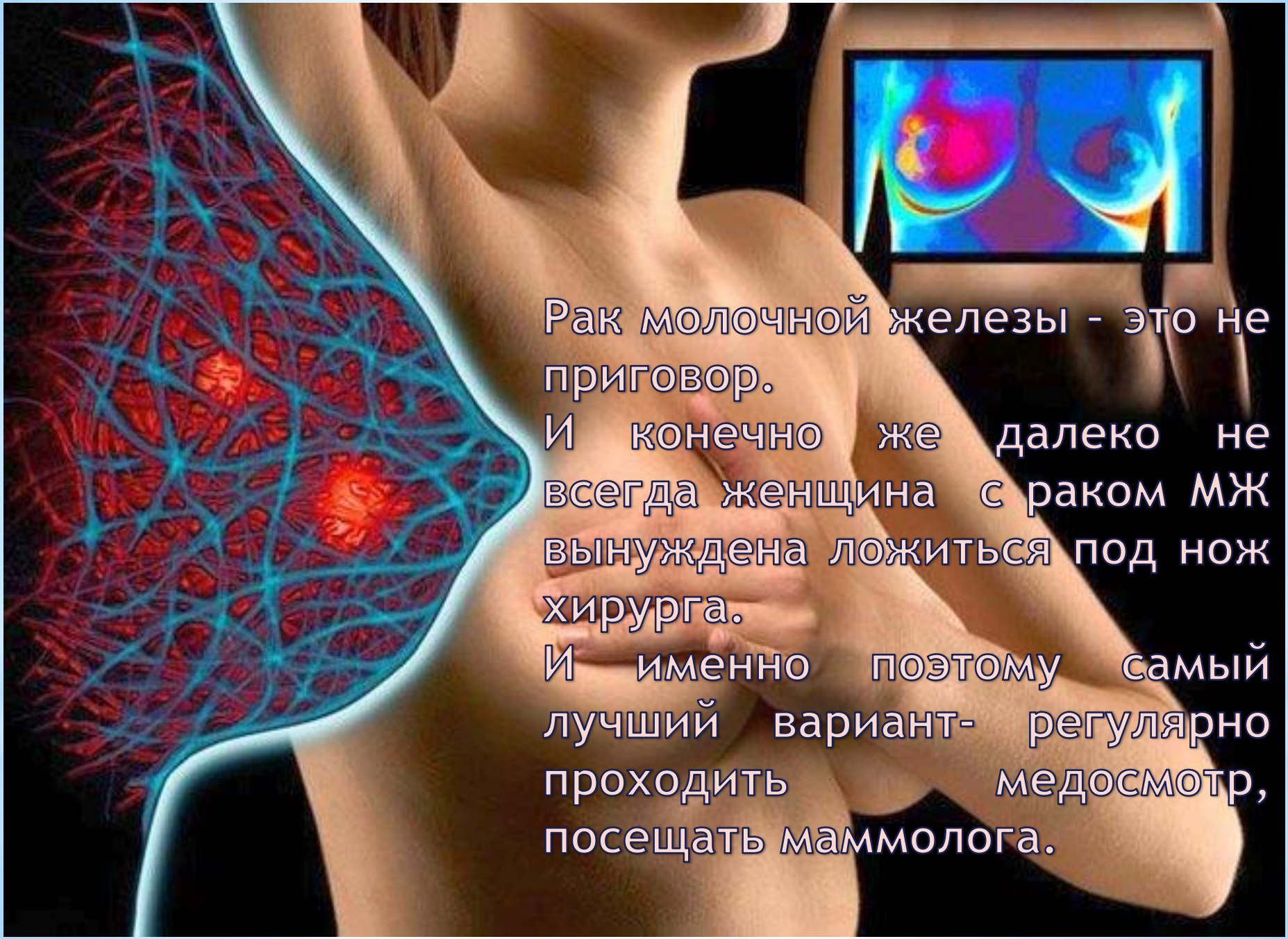

Рак молочной железы - это не приговор.

И конечно же далеко не всегда женщина с раком МЖ вынуждена ложиться под нож хирурга.

И именно поэтому самый лучший вариант- регулярно проходить медосмотр, посещать маммолога.