Маммография

укладки

Нижний Новгород

ПРИКАЗ No 154 от 15 марта 2006 г.

«О мерах по совершенствованию медицинской помощи при заболеваниях молочной железы»

В рентгеномаммографическом кабинете общего назначения обследование женщин производится в I фазе менструального цикла и выполняется следующий комплекс обследования:

- Сбор анамнеза и жалоб при патологии молочных желез
- Осмотр и пальпация молочных желез и регионарных зон лимфооттока
- Обзорная маммография молочных желез в двух проекциях: косой и прямой.

ПРИКАЗ No 154 от 15 марта 2006 г.
«О мерах по совершенствованию медицинской помощи при заболеваниях молочной железы»

- При необходимости выполняются дополнительные методики:
  - Нестандартная укладка молочной железы
  - Прицельная рентгенография
  - Рентгенография тканей подмышечных областей
  - При наличии выделений из соска берется мазок отделяемого для цитологического исследования.

Проекции

- При маммографическом исследовании различают два основных вида проекций – стандартные и дополнительные.
- Стандартные проекции дают максимальный охват молочной железы и используются при скрининговых и обзорных диагностических исследованиях.
- Дополнительные проекции применяются в случаях необходимости улучшения качества визуализации паталогического участка.

Косая (медиолатеральная проекция)

- Наиболее информативна, охватывает все отделы молочной железы, включая зону Зоргиуса и нижнюю подмышечную область
- Правильно проведенная укладка обеспечивает максимальный захват железистого треугольника, в том числе ретромаммарного пространства с отображением части грудной мышцы.

Критерии правильности укладки в косой проекции:

- Молочная железа должна быть максимально оттянута от грудной клетки и не свисать (расправлена инфрамаммарная складка);

- Должны визуализироваться сосок на контуре молочной железы, грудная мышца, небольшая часть ткани инфрамаммарной зоны.

Положение молочной железы в косой проекции.

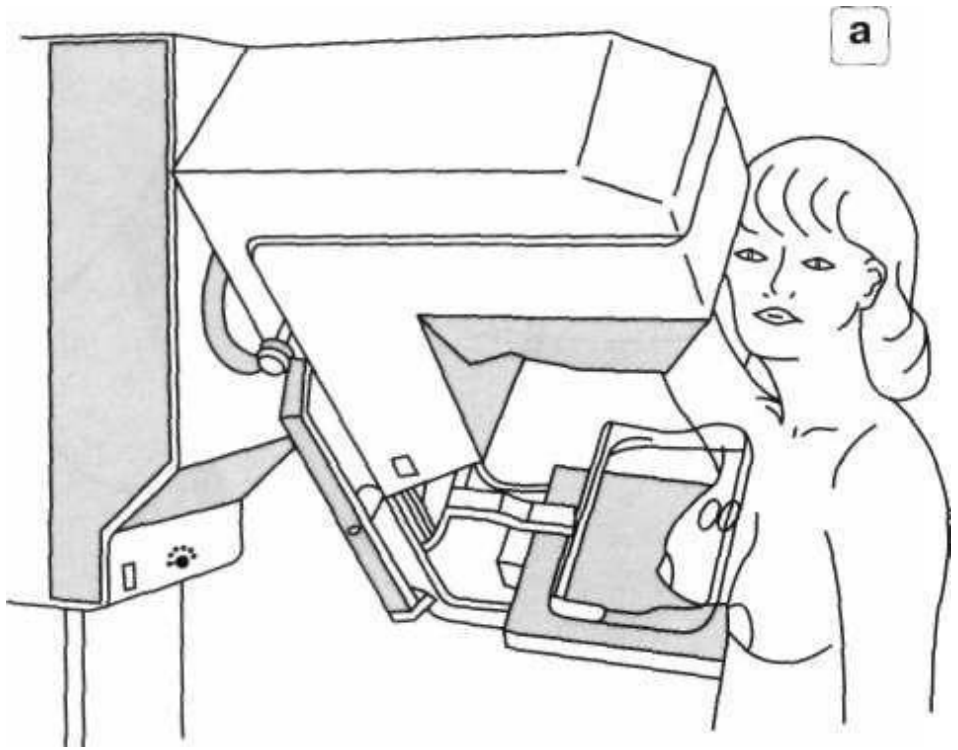

Косая проекция

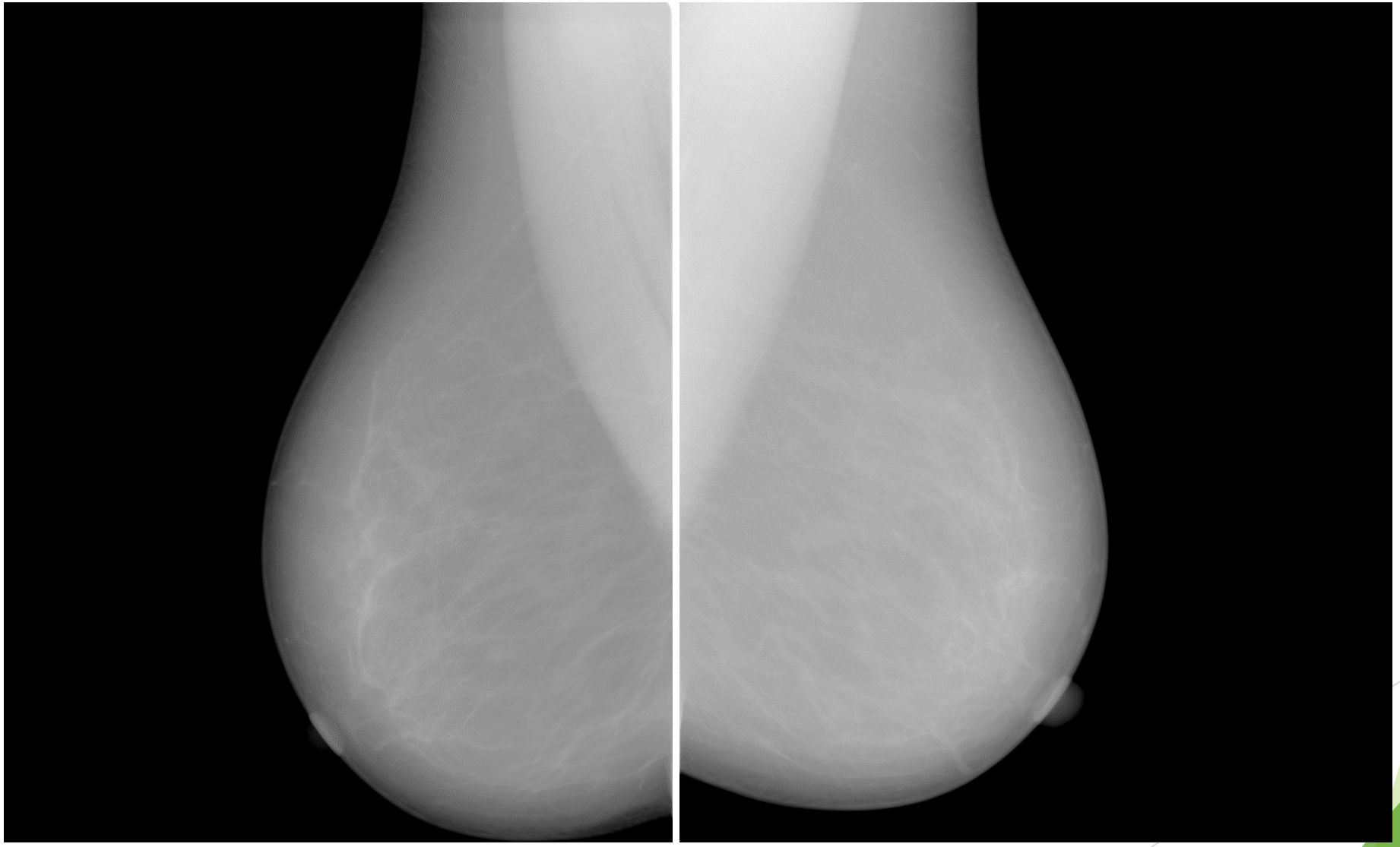

Косая проекция

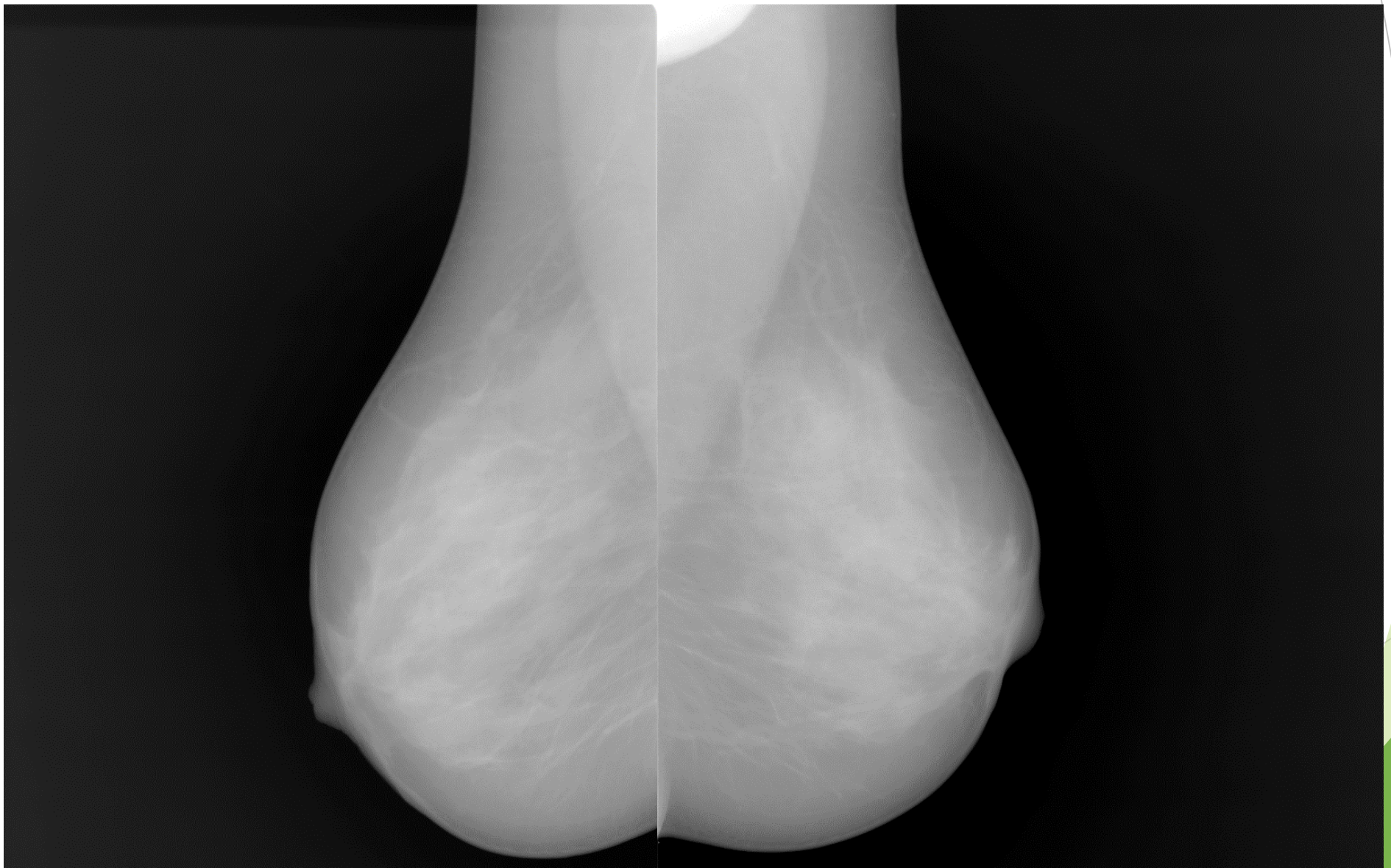

Косая проекция

Прямая (кранио-каудальная) проекция

- Целью кранио-каудальной или прямой проекции является визуализация центрального и субареолярного отделов молочной железы. Центральный луч имеет направление сверху вниз, проходит через центр молочной железы.

Критерии правильности укладки в прямых проекциях:

- Сосок на контуре молочной железы;
- Медиальную и латеральную области молочной железы видно в одинаковом соотношении;
- Если это возможно, то и грудную мышцу. (25%)

Прямая (кранио-каудальная) проекция

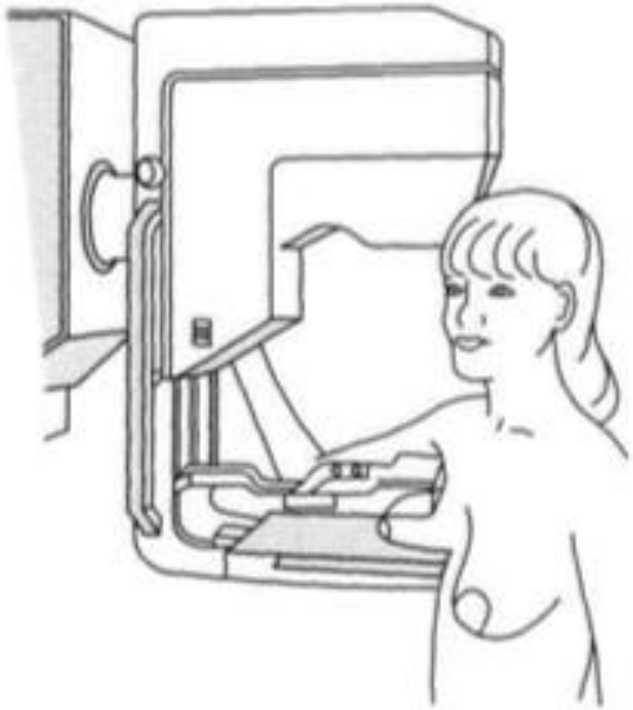

Прямая проекция

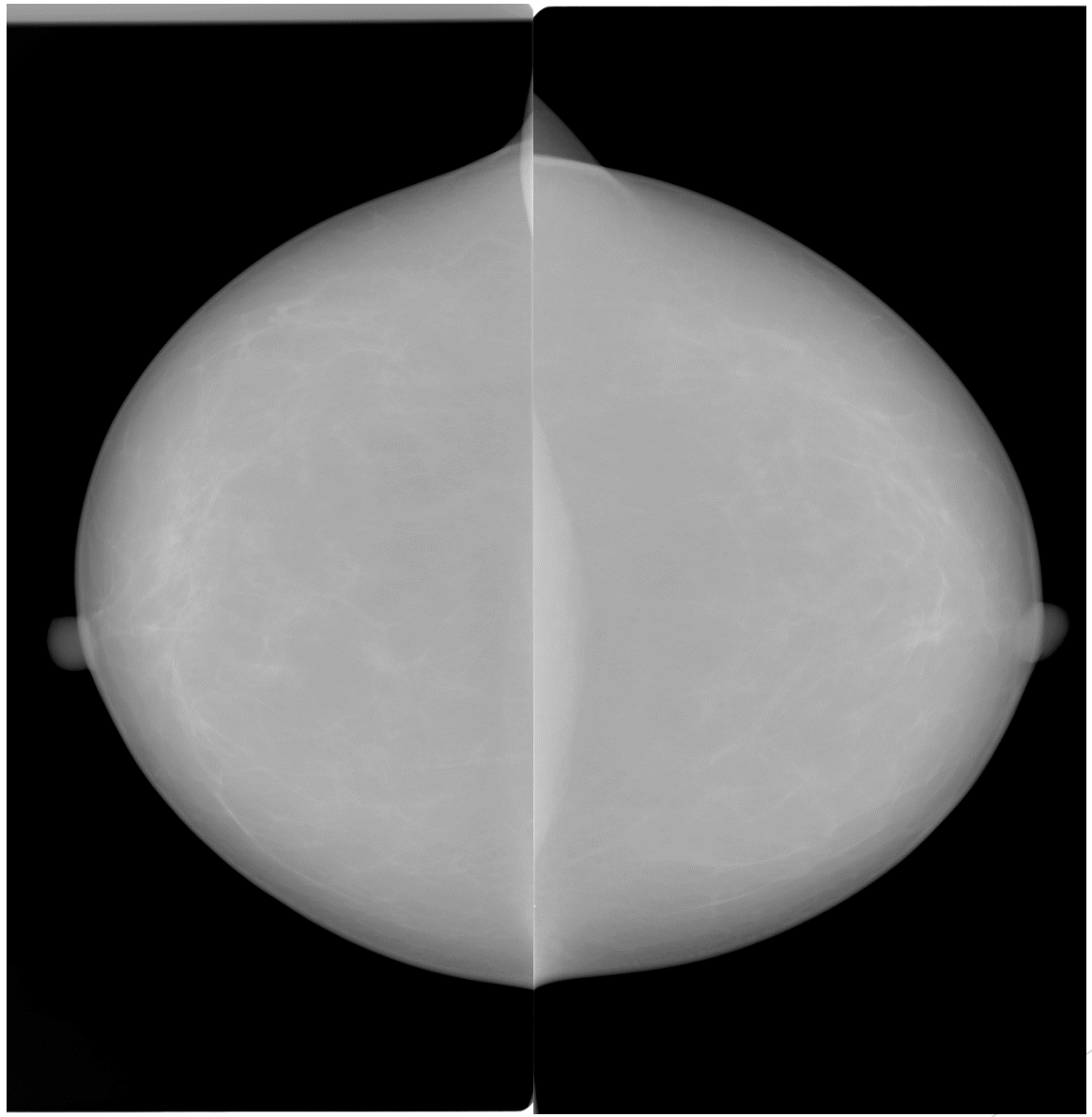

Прямая проекция

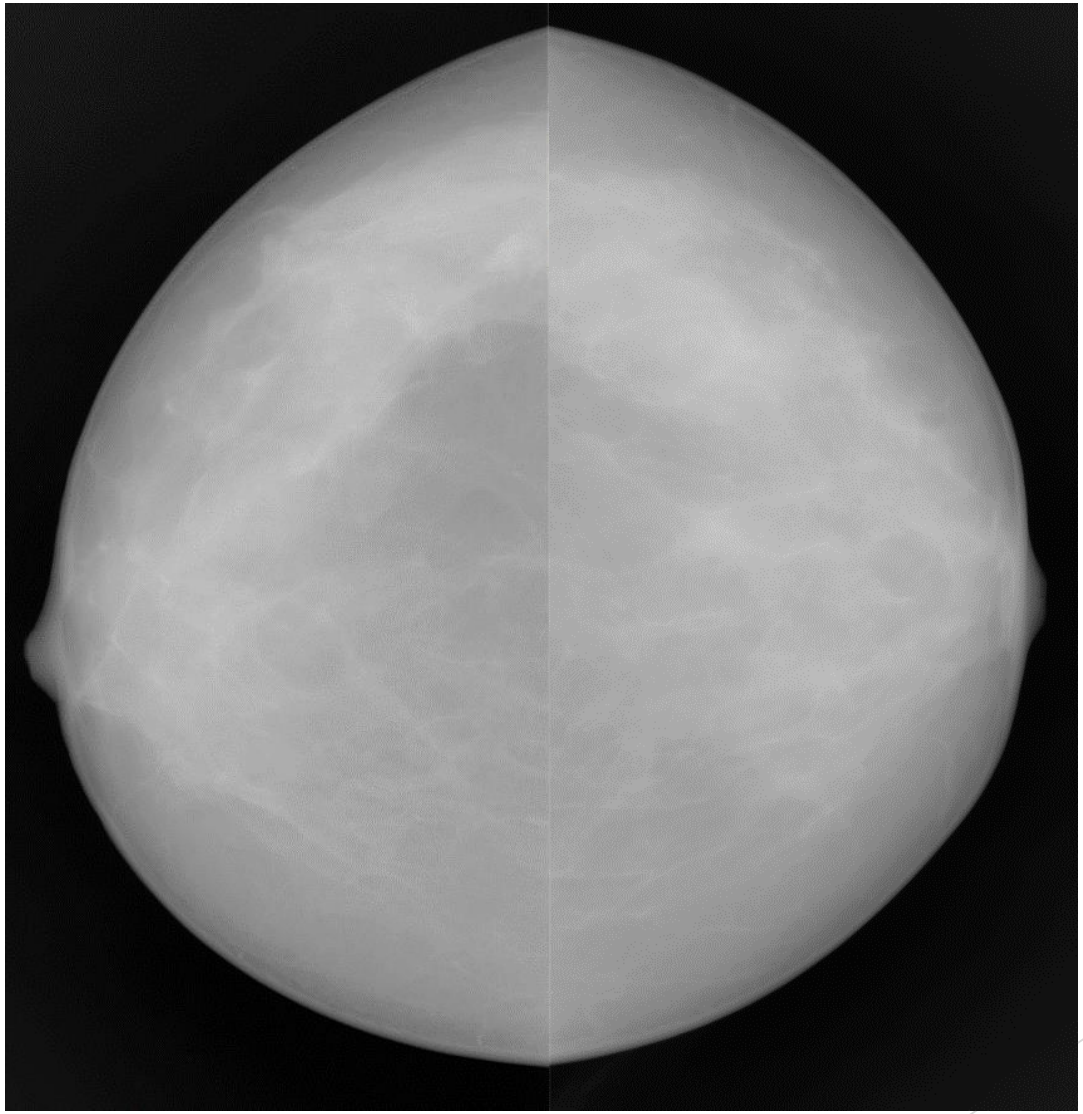

Прямая проекция

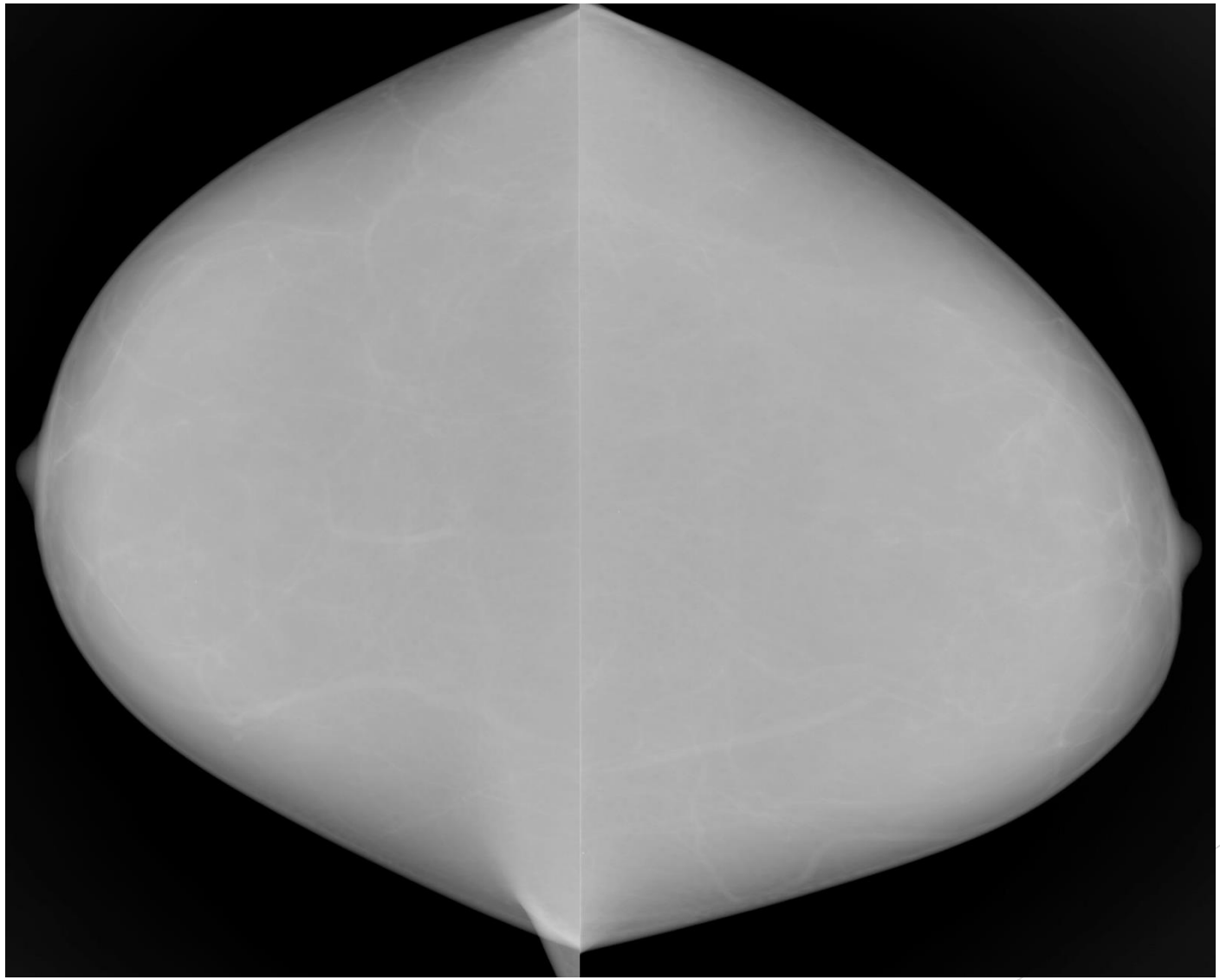

БОКОВЫЕ ПРОЕКЦИИ:

- Боковые проекции используют в качестве дополнительных. Боковая проекция может быть осуществлена при медиальной или латеральной ориентации центрального луча.

Боковая (медиолатеральная) проекция

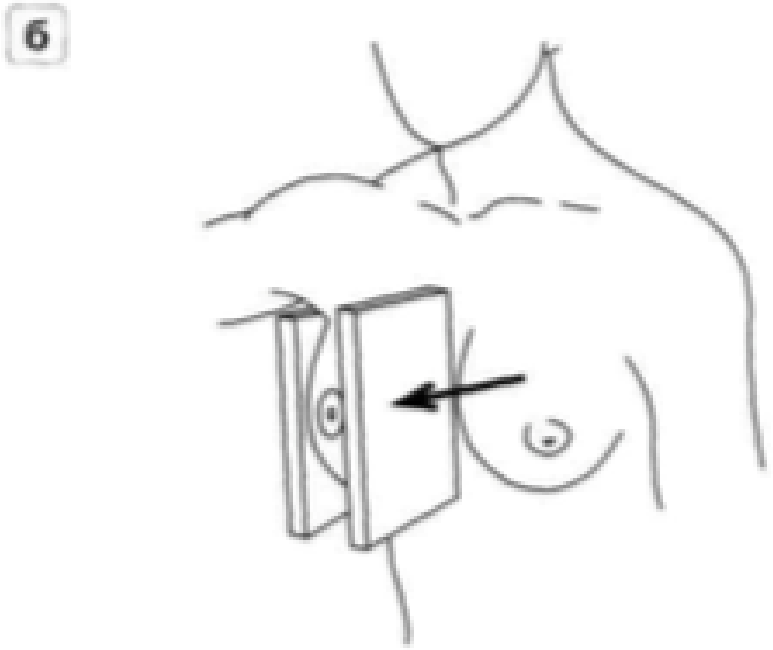

Рентгенограммы молочной железы в боковой проекции

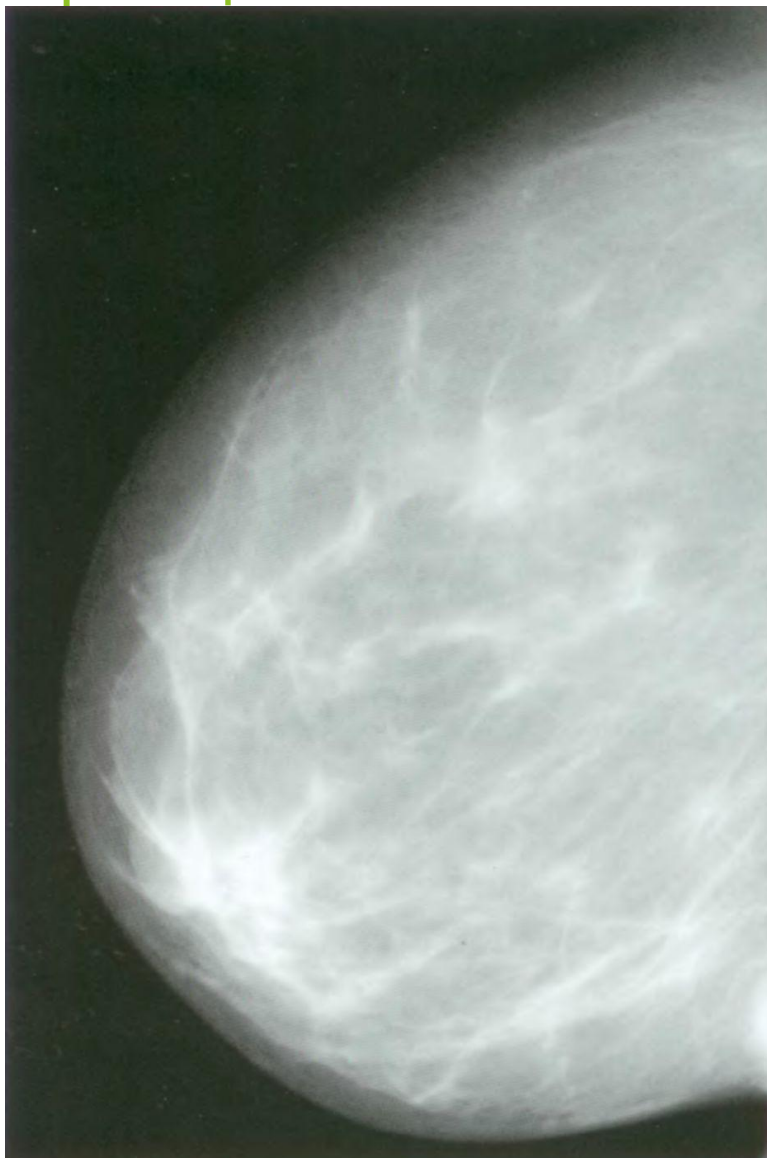

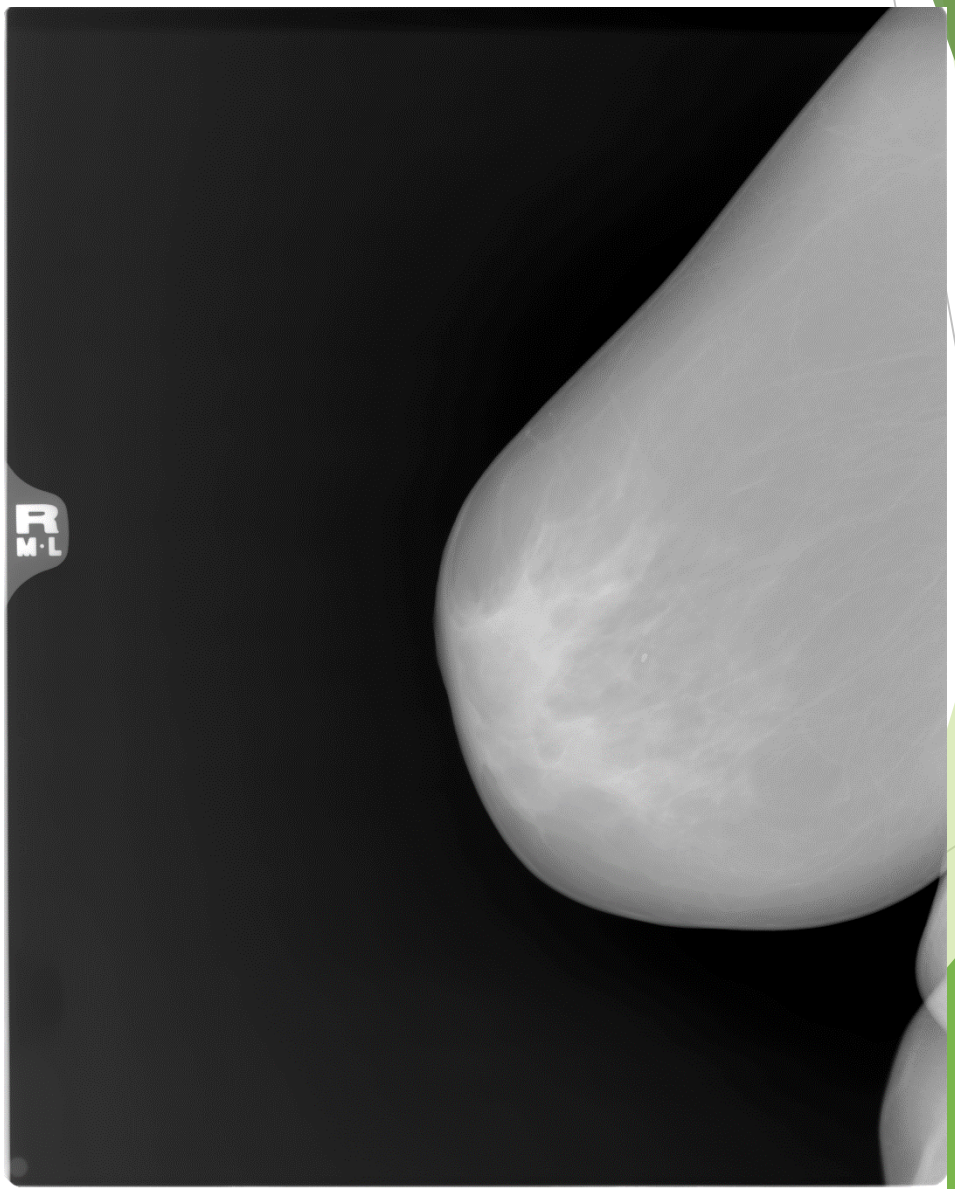

ПОДМЫШЕЧНАЯ (АКСИЛЛЯРНАЯ) ПРОЕКЦИЯ

- Целью аксиллярной проекции является оценка состояния лимфатических узлов и тканей подмышечной области молочной железы. Рентгеновскую трубку поворачивают на 45-60°. Центральный луч направляют спереди назад. Верхнюю часть кассетодержателя располагают у плечевого сустава.
- Пациентка должна отвести руку, одноименную со стороной обследуемой молочной железы, на 90° от туловища.
- Пациентку располагают так, чтобы подмышечная область находилась на кассете, включая руку и ребра.

Положение молочной железы и направление центрального луча в аксиллярной проекции

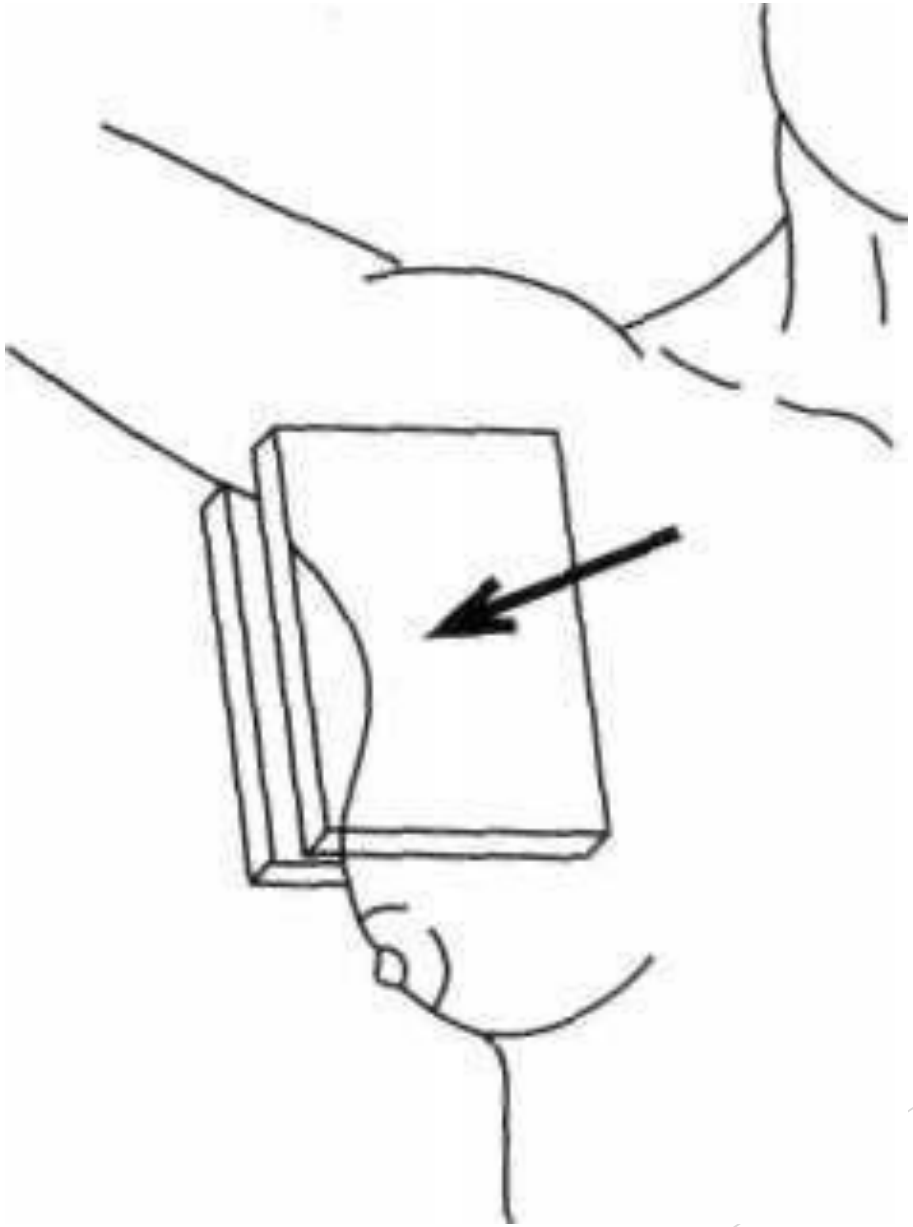

Аксиллярная проекция

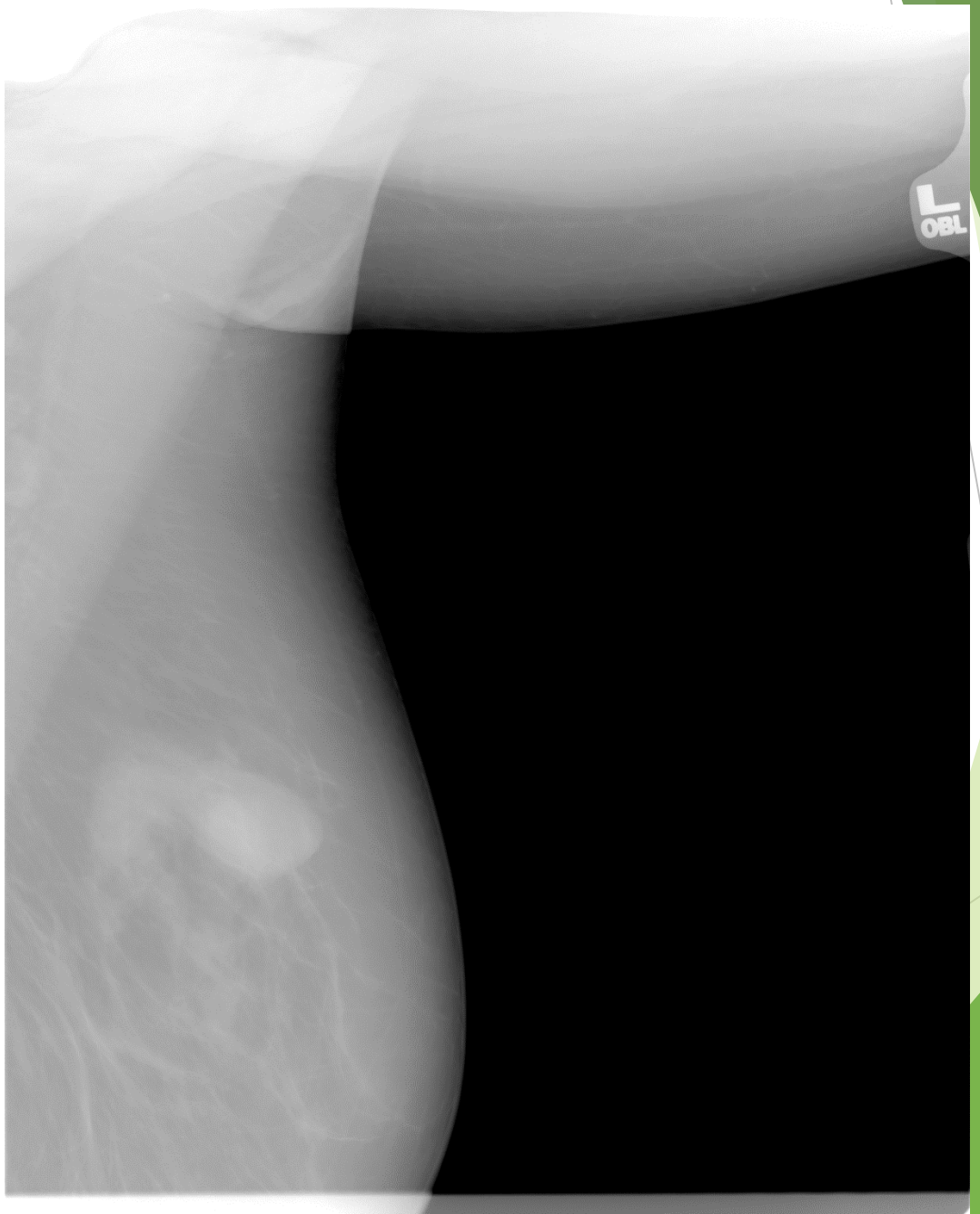

ПРИЦЕЛЬНАЯ РЕНТГЕНОГРАФИЯ

- Прицельные снимки позволяют улучшить качество изображения интересующего врача участка молочной железы путем усиления до максимума компрессии этого участка.
- Проекция должна быть индивидуальной. Для компрессии следует использовать небольшое прицельное устройство.
- При пальпируемых опухолях прицельную площадку располагают в зоне образования перпендикулярно центральному лучу.
- При непальпируемых образованиях следует ориентироваться на данные обзорных маммограмм.

Специальное прицельное компрессионное устройство.

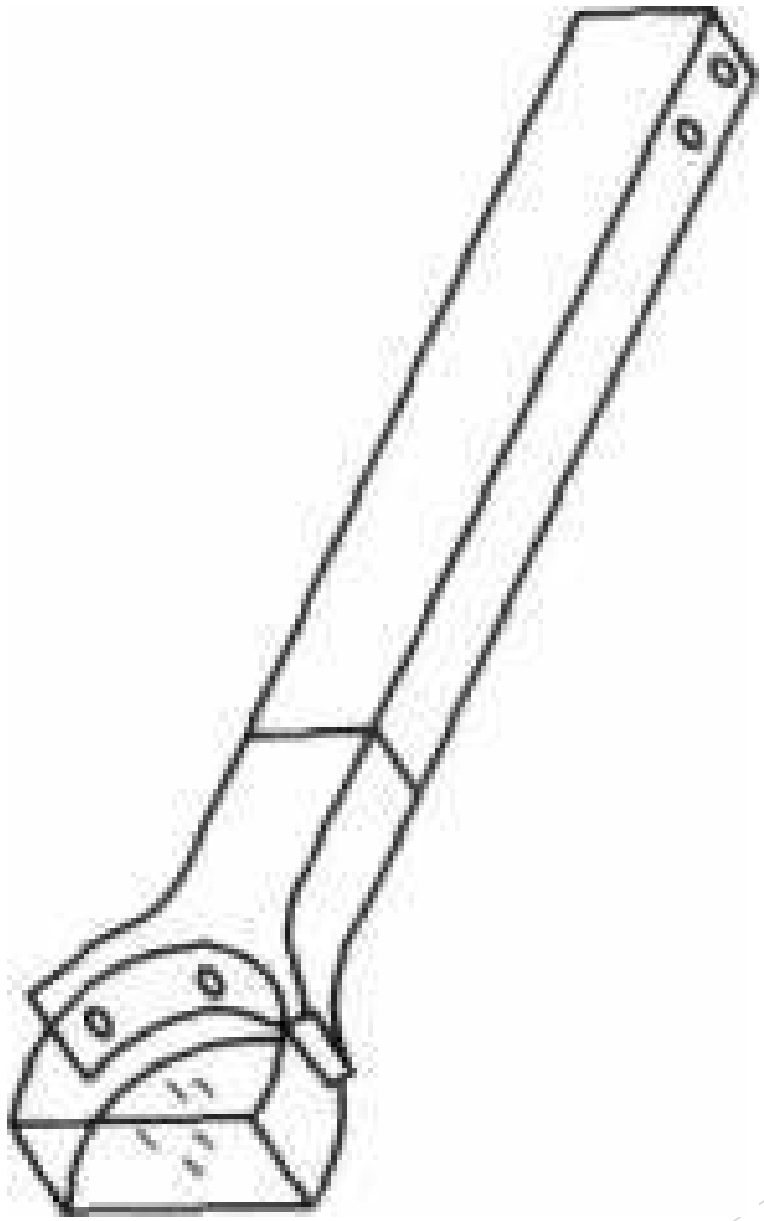

Вариант положения молочной железы и компрессионной площадки при прицельной маммографии

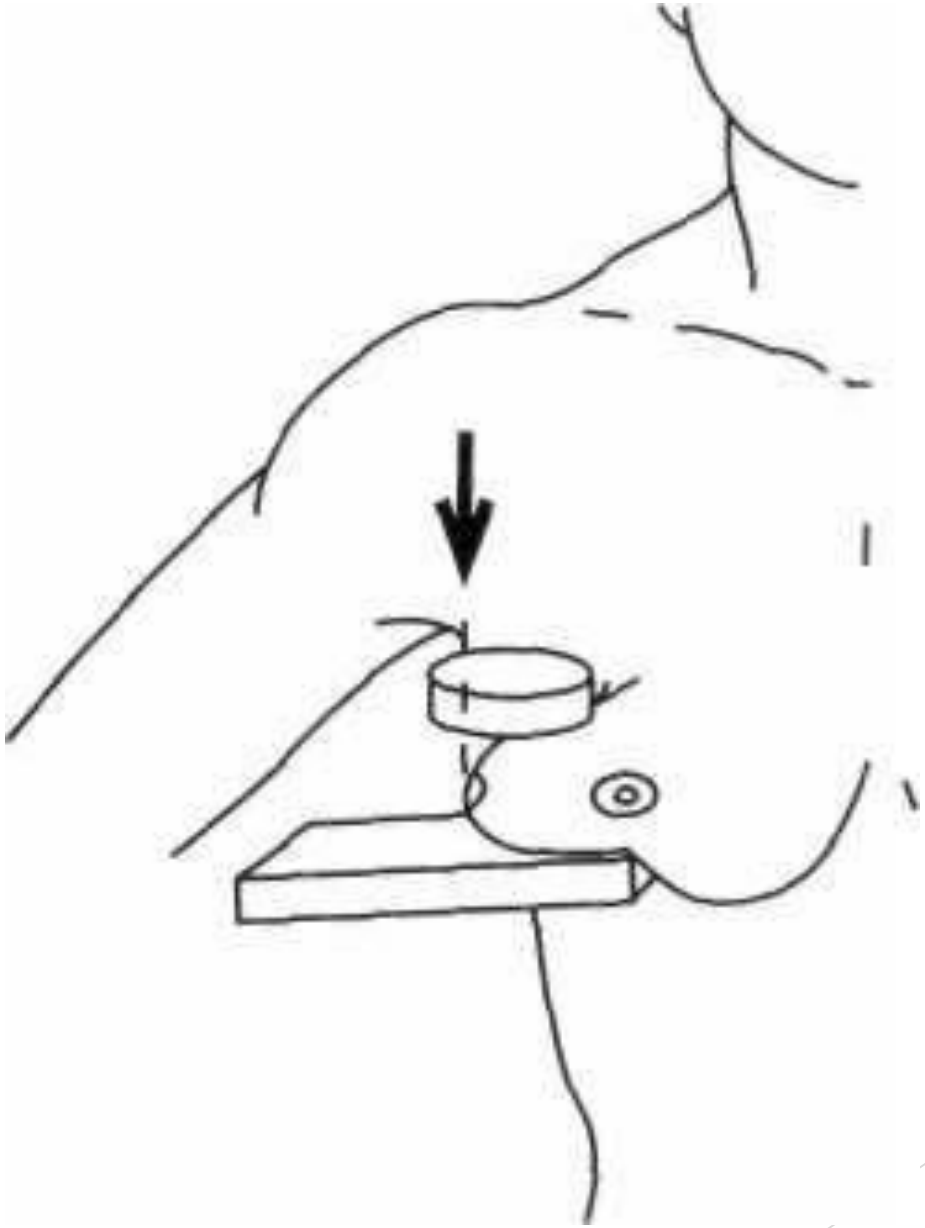

Прицельная рентгенограмма молочной железы

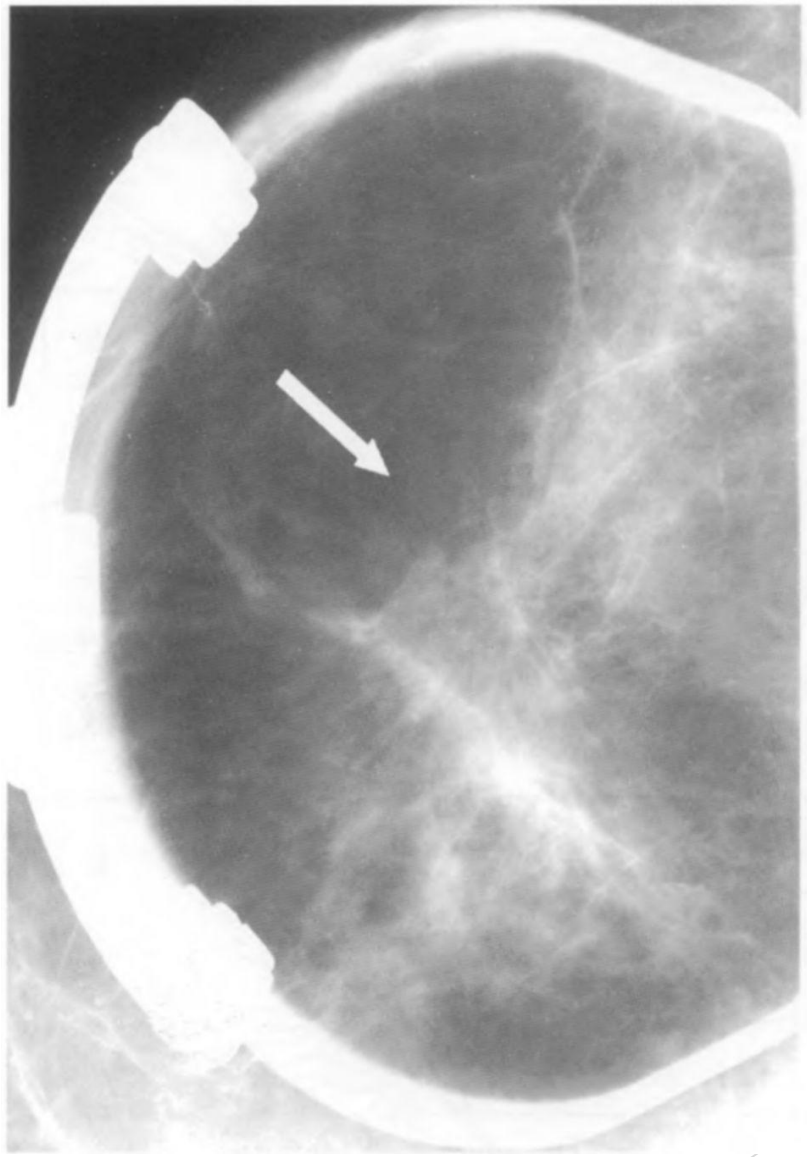

Маркировка маммограмм

- На маммограммах должны быть обозначены:
  - Фамилия, инициалы
  - Возраст (или год рождения)
  - Дата обследования
  - Название учреждения
  - Проекция, в которой выполнен снимок
- Для такой маркировки существуют специальные маркеры, которые должны быть расположены:
  - Снаружи (если исследование производится в прямой проекции)
  - Сверху (если исследование - в боковой или косой проекции).

Маркировка маммограмм

- П - правая, D - dextra
- Л - левая, L – sinistra

Проекции:

- МЛК (MLO, OBL, OBLIQUE) - косая медио-латеральная.
- КК (CC, CRA, CRAN-CAUD) - кранио-каудальная;
- МЛ (ML) - медио-латеральная;
- ЛМ (LM, LAT, LAT-MED) - латеро-медиальная;

Маркировка маммограмм

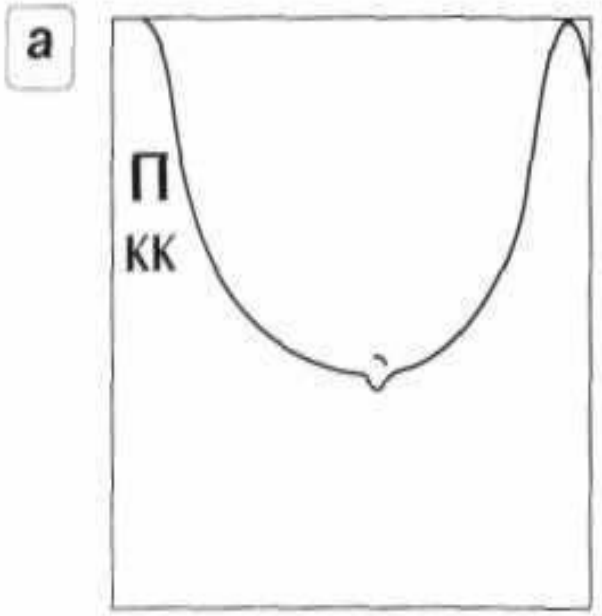

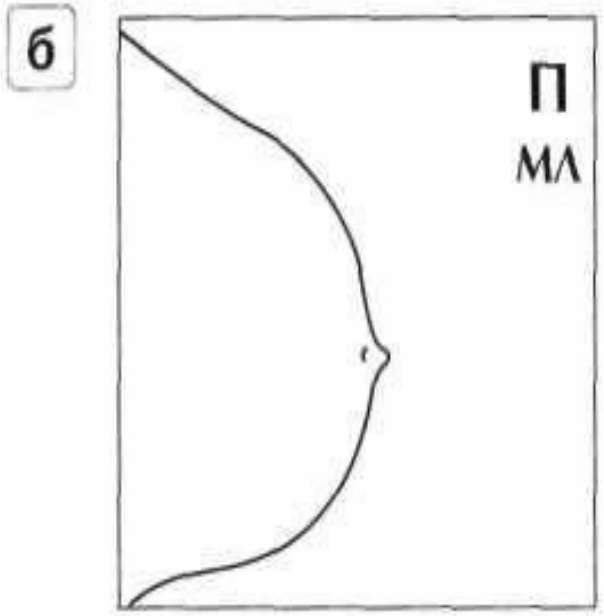

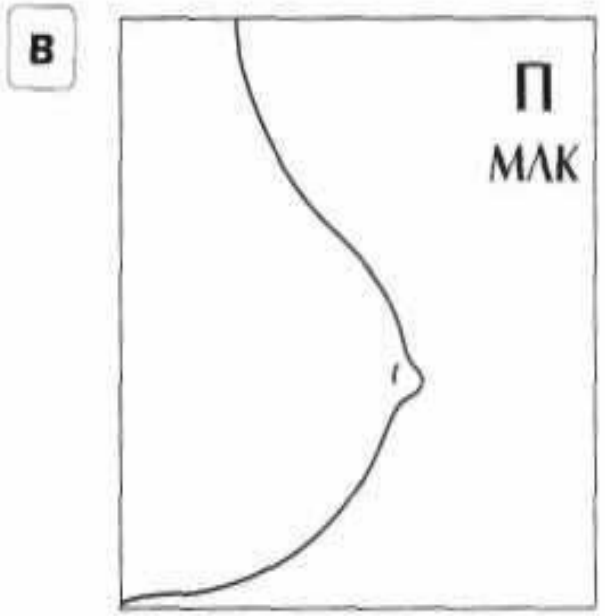

Маркировка маммограмм

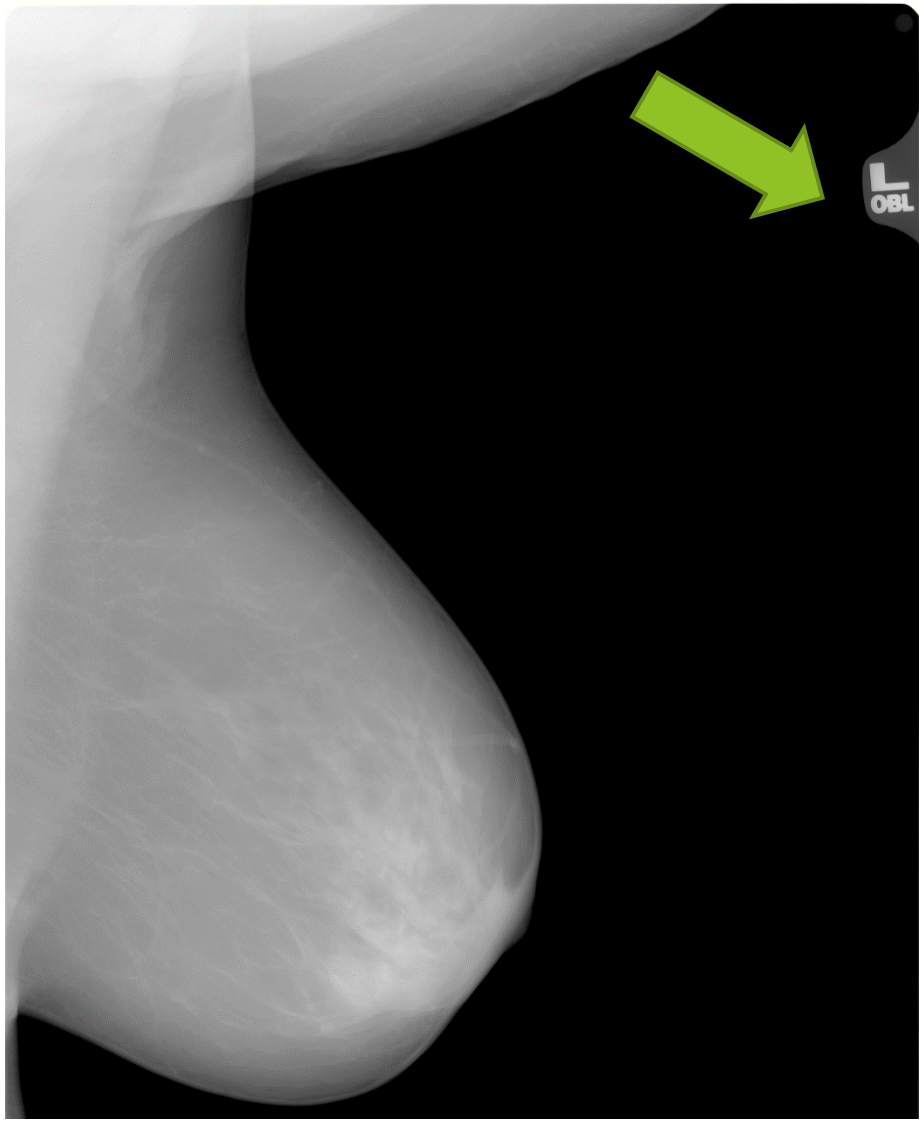

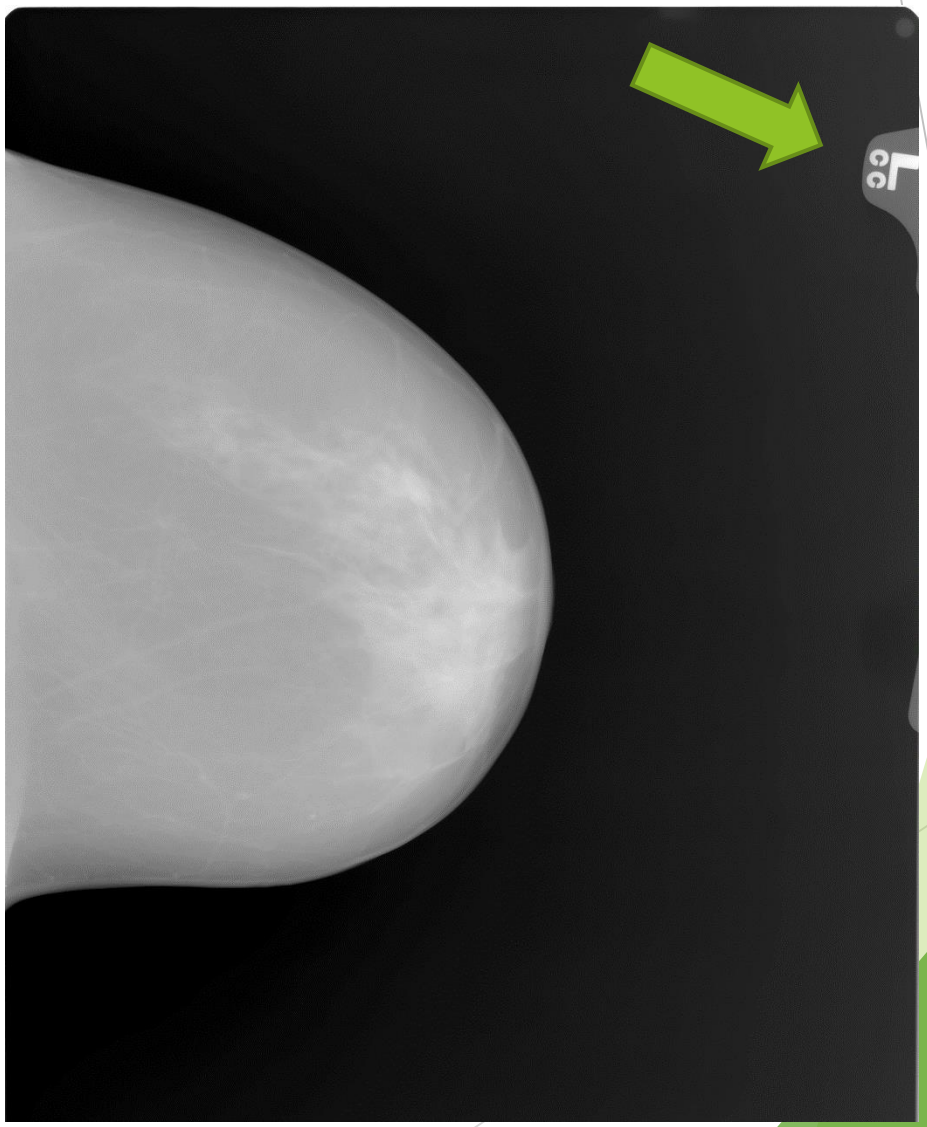

Маркировка маммограмм

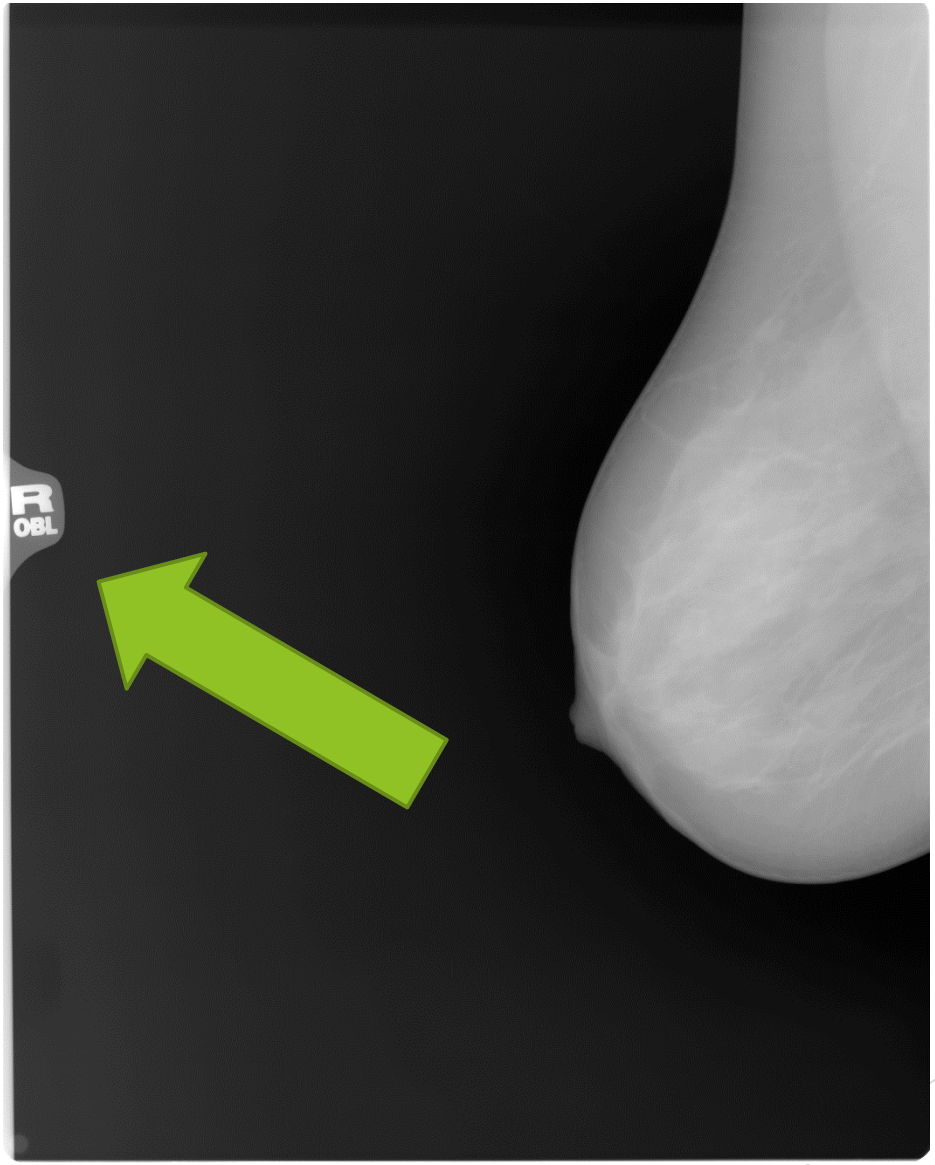

Благодарю за внимание!