Онкологический скрининг на уровне среднего медицинского персонала

Врач онколог-гинеколог - Лаврова Наталья Николаевна

В 2019 году работаем на основании 2 приказов:

- **1.** Приказ Министерства здравоохранения РФ от 26 октября 2017 г. № 869н “*Об утверждении порядка проведения диспансеризации определенных групп взрослого населения*”, который действовал по апрель 2019 года
- **2.** Приказ Министерства здравоохранения РФ от 13 марта 2019 г. № 124н "*Об утверждении порядка проведения профилактического медицинского осмотра и диспансеризации определенных групп взрослого населения*"

Перечень мероприятий скрининга и методов исследований, направленных на раннее выявление онкологических заболеваний

В рамках профилактического медицинского осмотра или первого этапа диспансеризации проводятся:

- **а)** *скрининг на выявление злокачественных новообразований шейки матки (у женщин):*
- в возрасте 18 лет и старше - осмотр фельдшером или врачом акушером-гинекологом 1 раз в год;
- в возрасте от 18 до 64 лет - взятие с использованием цитологической щетки цервикального мазка с поверхности шейки матки и цервикального канала на цитологическое исследование, 1 раз в 3 года

- **б)** *скрининг на выявление злокачественных новообразований молочных желез (у женщин):*
- в возрасте от 40 до 75 лет включительно - маммография обеих молочных желез в двух проекциях с двойным прочтением рентгенограмм 1 раз в 2 года;

Ранняя диагностика злокачественных новообразований зависит от онкологической настороженности медицинского персонала первичного звена (врачи, фельдшера, медсестры).

Синдром малых признаков:

- ухудшение или изменение аппетита;
- немотивированное похудание;
- изменение голоса;
- изменение характера кашля;
- прогрессирующее ощущение слабости;
- нарушение стула;
- появление стойких болей в грудной клетке или животе (или же их усиление и изменение их характера);
- кровотечения (даже однократные);
- необъяснимые повышения температуры тела;
- появление дисфагии.

Объективное обследование

- У онкологических больных кожа бледная, сухая, с желтушным оттенком. Большая часть больных на ранних стадиях заболевания сохраняют внешний вид здоровых людей.
- В том случае если опухоль расположена на кожных покровах, осмотр является главным методом объективного обследования.
- При осмотре выявляется припухлость, асимметрия и другие симптомы злокачественных образований.

Рак шейки матки – злокачественная опухоль, которая развивается в области шейки матки. Эта форма рака занимает одно из первых мест среди онкологических заболеваний половых органов. Рак шейки матки чаще всего возникает в возрасте 35-55 лет. Значительно реже он встречается у молодых женщин.

Это онкологическое заболевание женских половых органов ***<u>можно успешно лечить на ранних стадиях.</u>*** Часто ему предшествуют предраковые состояния (эрозия, дисплазия), избавившись от которых, удается предупредить появление рака.

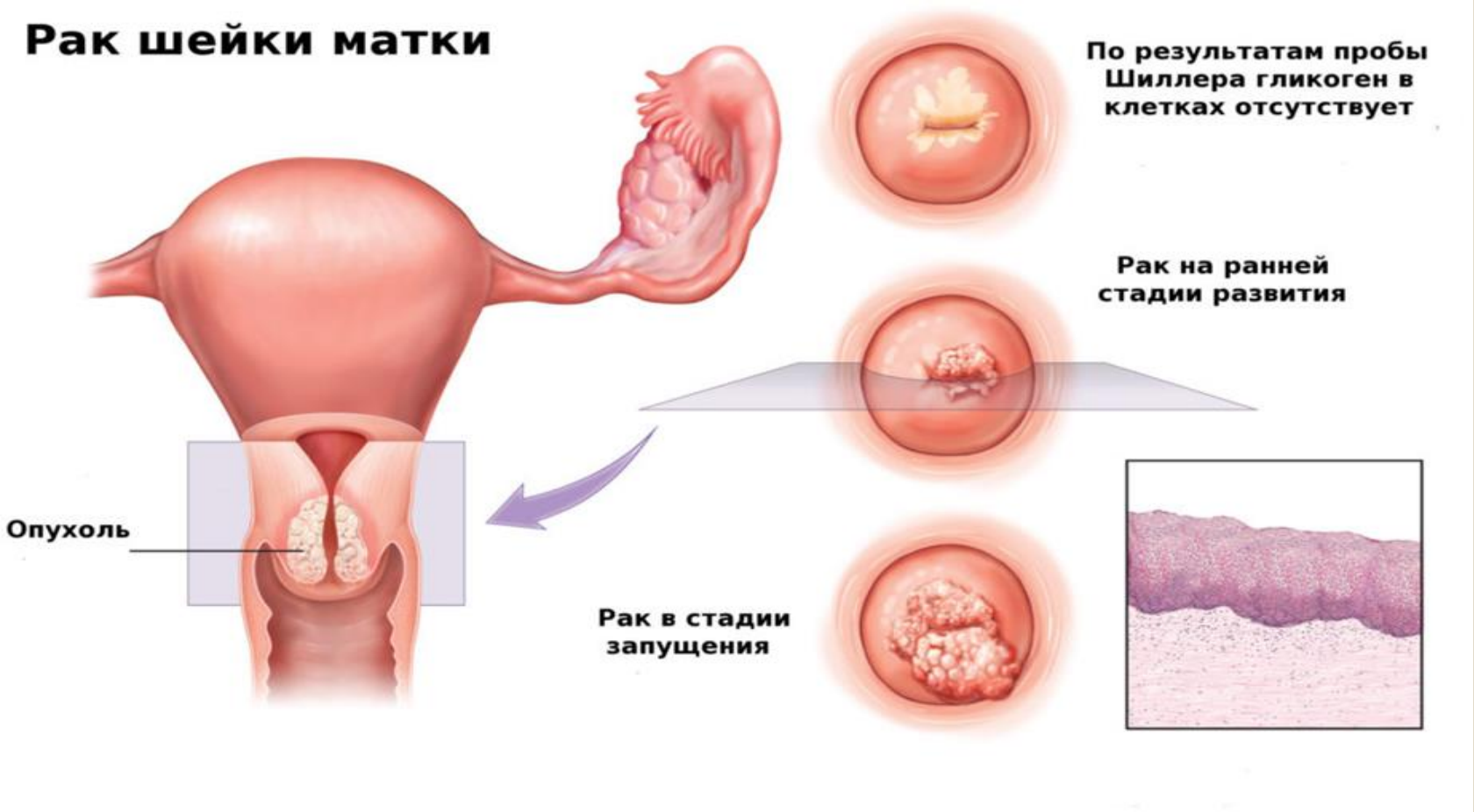

Для диагностики рака шейки матки существует несколько анализов:

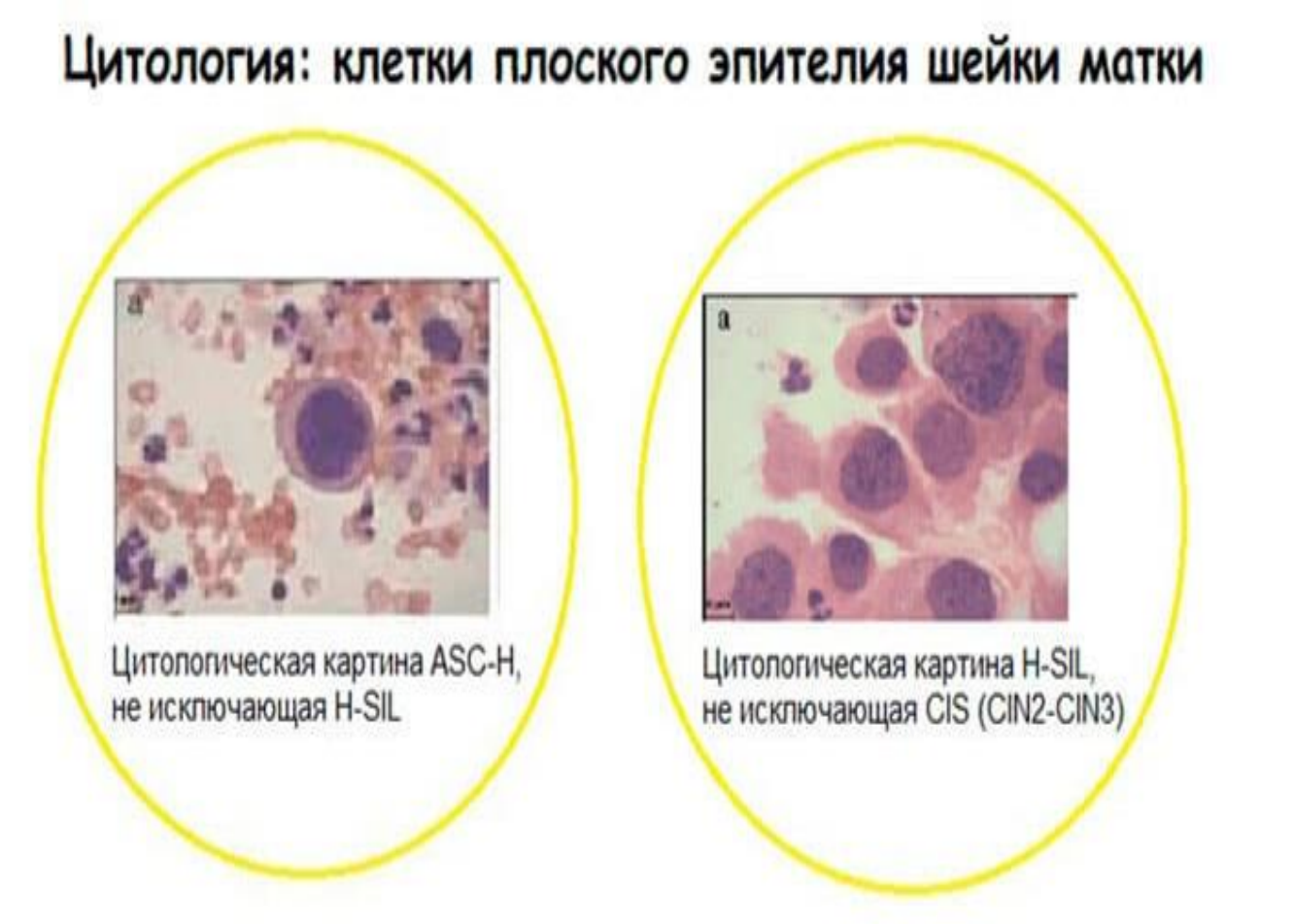

- **1.Цитология на атипичные** клетки. Это взятие образца содержимого цервикального канала. Под микроскопом определяется наличие в нем раковых клеток.
- **2. Жидкостная цитология**. Заключается в приготовлении особых тонкослойных цитологических препаратов.

Методика взятия мазка из шейки матки:

1) после введения и фиксации гинекологического зеркала избыток выделений и слизи бережно убирается ватным или марлевым шариком;

2) стерильной цитощеткой осуществляется взятие клеточного материала с влагалищной части шейки матки путем легкого соскабливания, захватывая зону стыка эпителиев. Предложено два варианта применения цитощетки в зависимости от ее формы.

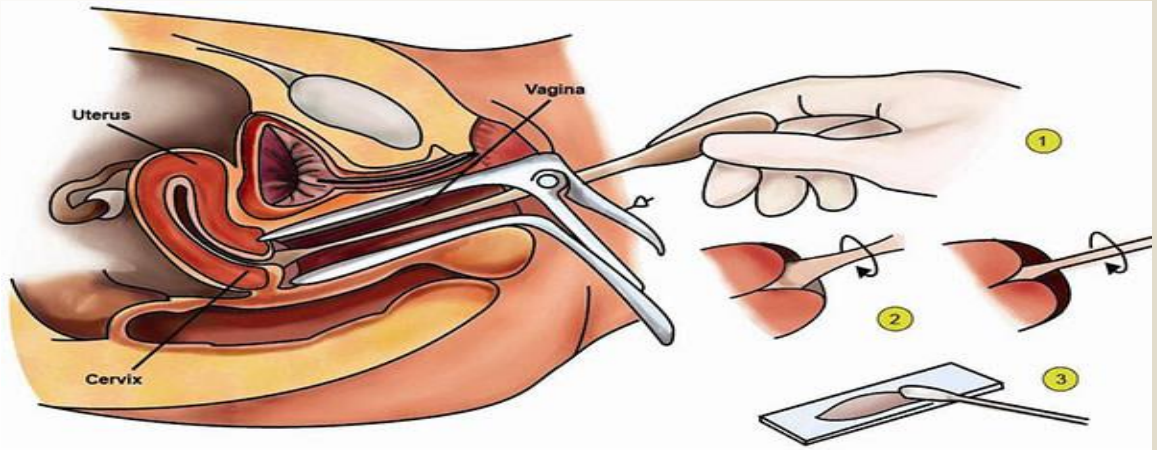

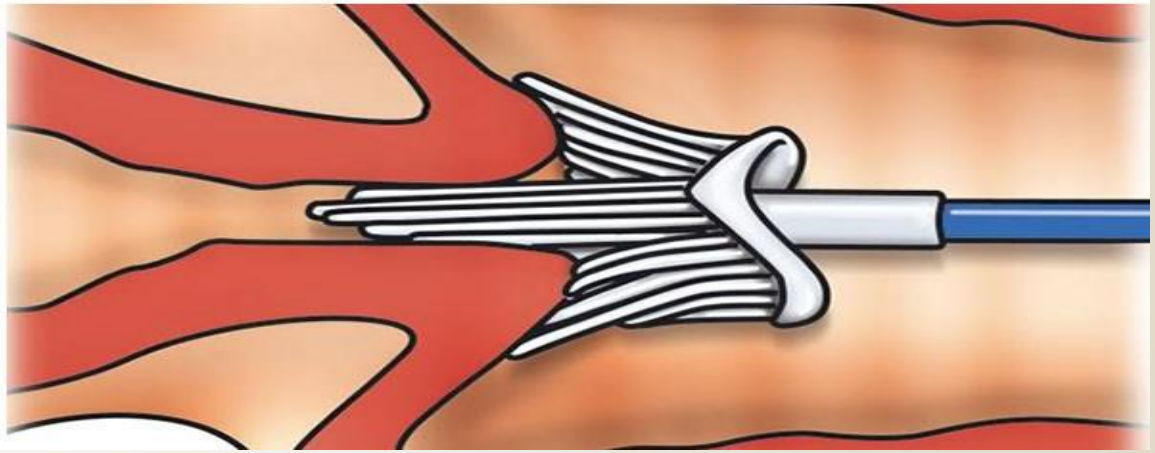

fppt.com

Выполнение процедуры:

Обнажить шейку матки, обязательно удалить слизь с влагалищной части шейки матки

В правую руку взять щеточку. Ввести щетку в наружный зев шейки матки, осторожно направляя центральную часть щетки по оси цервикального канала.

Материал берется из зоны стыка («зона превращения») плоского и цилиндрического эпителия цервикального канала, на глубину от 0,8 до 2,5 см.

MyShared



Ошибки при заборе мазков

Главный недостаток цитологического исследования традиционного Пап - мазка из шейки матки - большая доля (до 20-40%) ложноотрицательных заключений.

Ошибки цитологического метода более чем в 60% определяются <u>качеством взятия и подготовки материала для исследования</u>:

- недостаточное количество эпителиально-клеточного материала в мазке;
- неравномерное распределение биологического материала на стекле;
- большое содержание слизи, элементов воспаления, элементов периферической крови, высокая частота артефактов по причине высыхания препарата после взятия мазка (отсутствие влажной фиксации);
- неполное прокрашивание клеточного материала, связанное с его многослойностью (толстый мазок).

Жидкостная цитология шейки матки

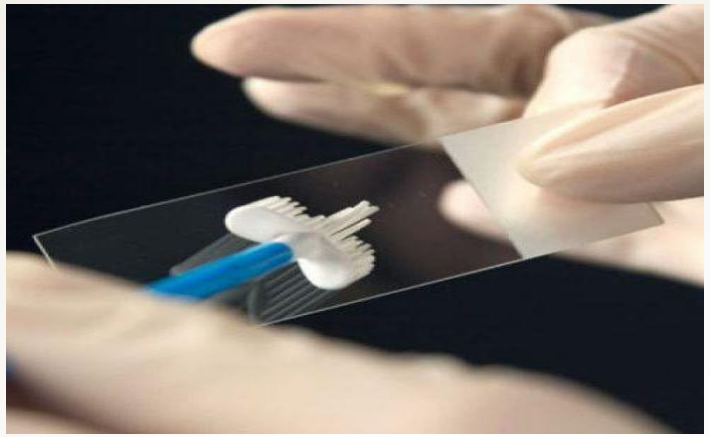

- Забор материал с шейки матки рекомендуется производить при помощи одноразовой цервикальной щёточки
- Конус щёточки вводится в цервикальный канал. Часть щёточки прижимается к поверхности эктоцервикса и производится 5 полных круговых вращений.
- Щёточку с материалом необходимо опустить в контейнер с жидкой транспортной средой и тщательно ополоснуть её там.

Фоновые заболевания шейки матки

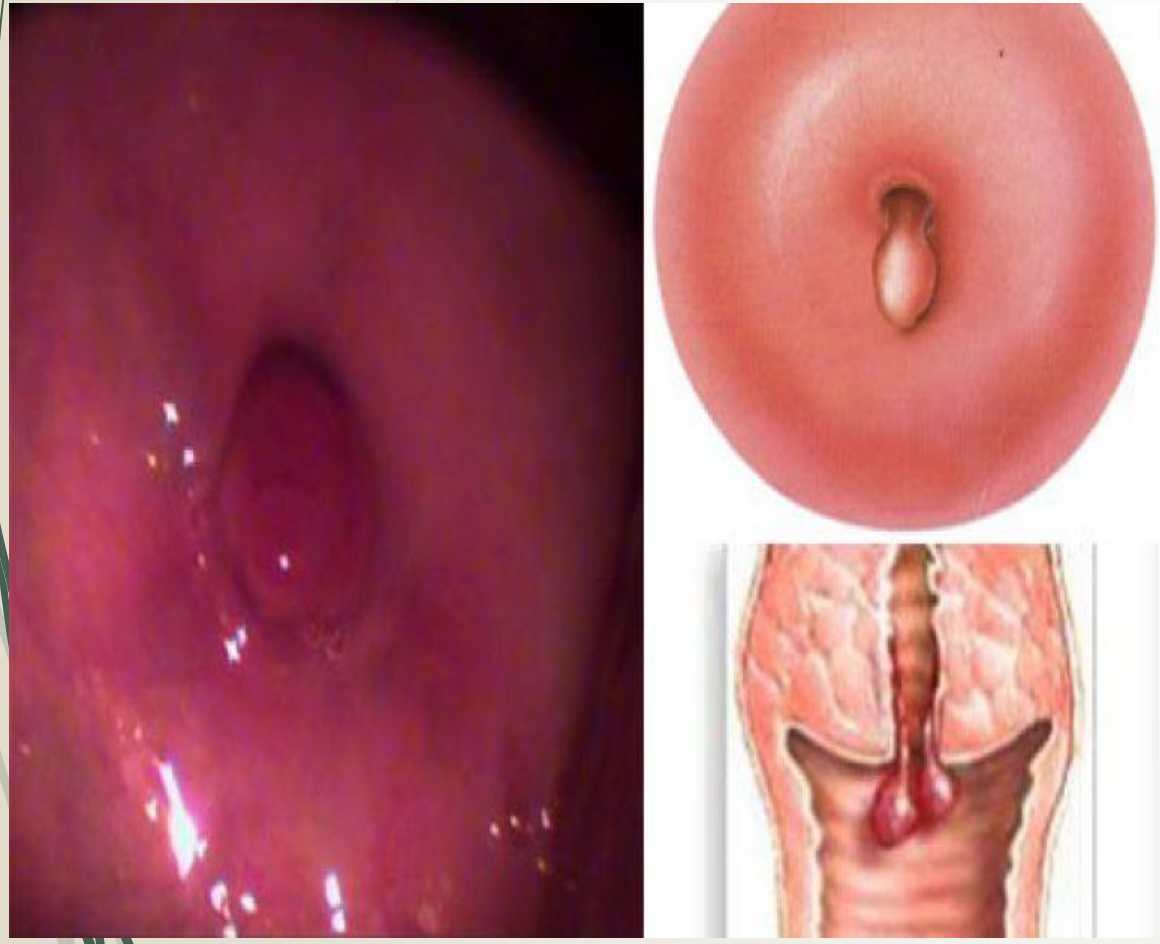

Норма
Рак шейки матки
Дисплазия легкой степени
Дисплазия тяжелой степени

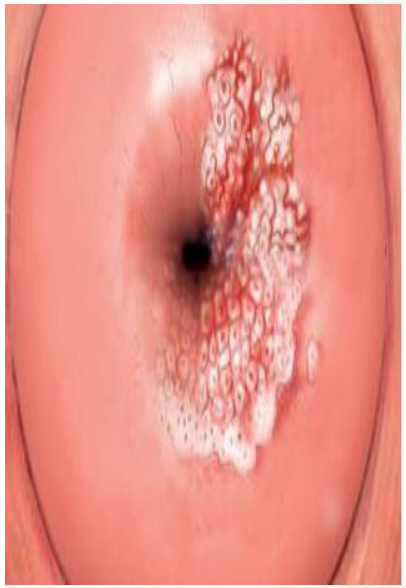

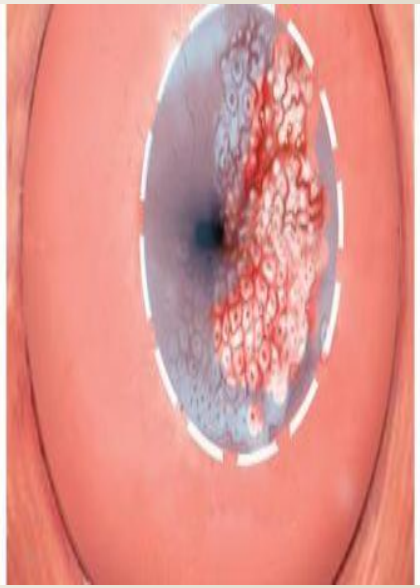

Кольпоскопия

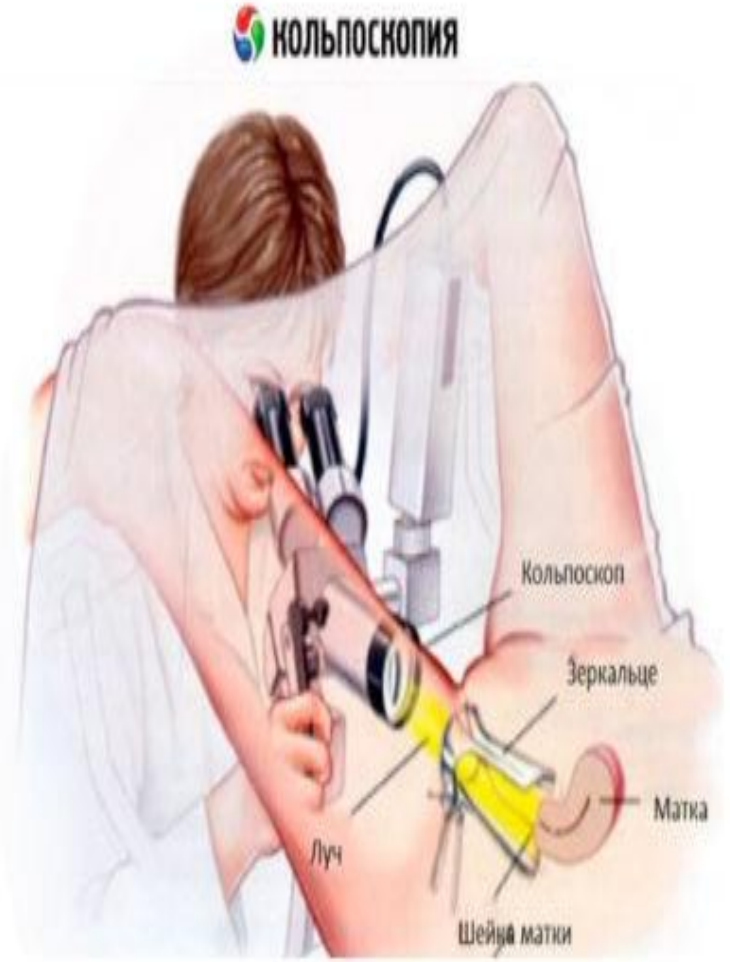

Рак молочной железы — злокачественная опухоль железистой ткани молочной железы. В мире это наиболее частая форма рака среди женщин, с показателями заболеваемости 99,4 на 100 000 женщин в возрасте от 13 до 90 лет.

Симптомы рака молочной железы

- 1. Симптом умбиликации или симптом площадки (при поднимании МЖ над опухолью появляется втяжение кожи округлой или овальной формы).
- 2. Симптом Прибрама (при потягивании за сосок опухоль смещается за ним).
- 3. Симптом Кенига (при прижатии ладонью плашмя молочной железы злокачественная опухоль не исчезает).
- 4. Симптом Краузе (утолщение кожи ареолы вследствие поражения
- опухолевыми клетками лимфатического сплетения подареолярной зоны).
- 5. Симптом Пайра (при захватывании кожи над опухолью двумя пальцами справа и слева образуется не продольная, а поперечная складчатость).
- 6. Ретракция и деформация соска.
- 7. Симптом Форже (стояние соска с пораженной стороны выше горизонтальной линии, проведенной через здоровый сосок).
- 8. Симптом Ри (при отведении руки на пораженной стороне до прямого угла опухоль остается неподвижной). Признак фиксации опухоли молочной железы к грудной клетке.

Маммография один из информативных методов диагностики рака молочных желез. Но ММГ проводится только после 40 лет.С 40-50 лет ММГ 1 раз в 2 года,а после 50 лет ежегодно. У менструирующих женщин ММГ проводится на 5-9 день цикла.

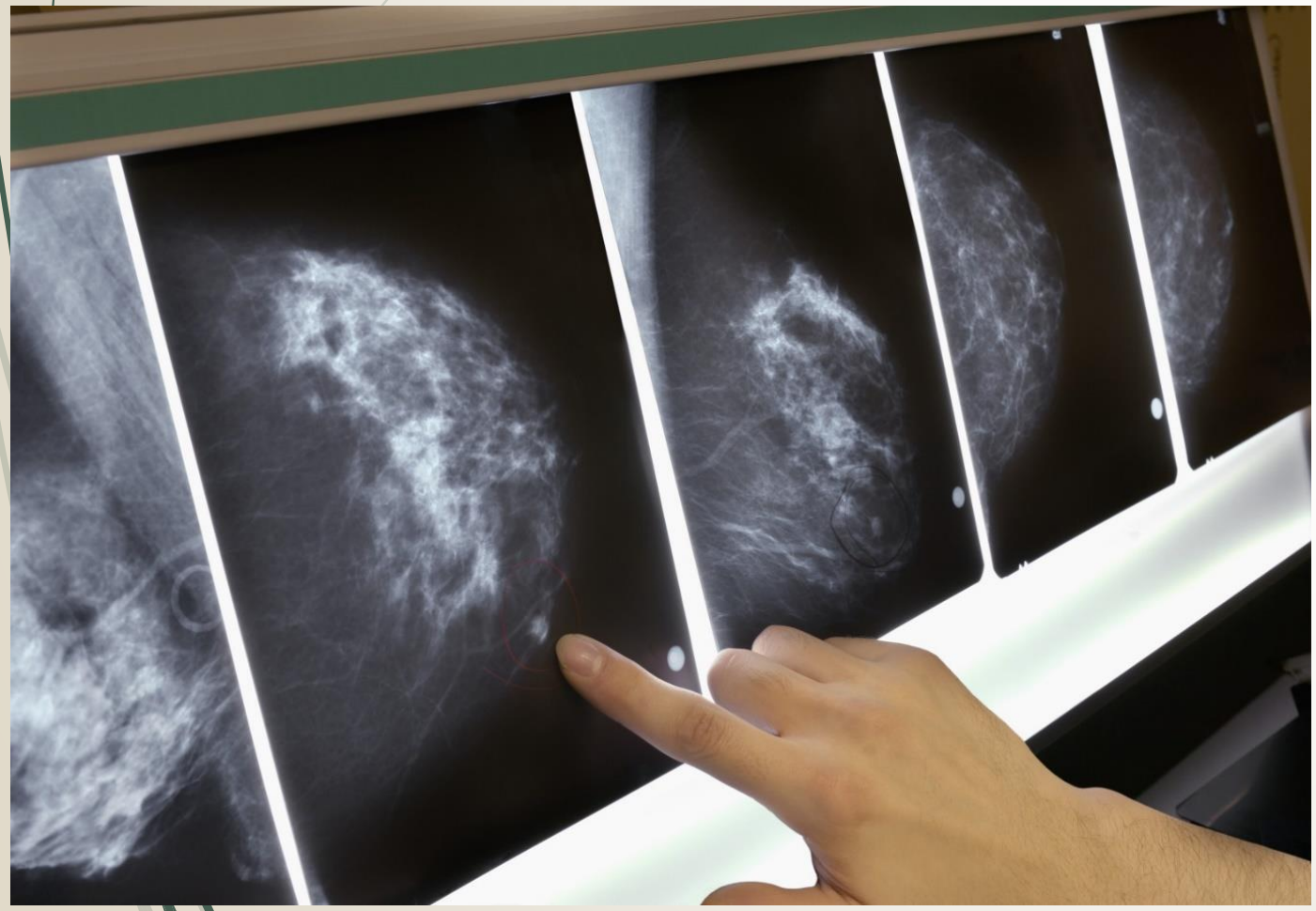

- Таким образом, основной задачей медицинского персонала первичного звена в его работе по профилактике онкологической патологии является своевременное распознавание и лечение предопухолевых состояний, на фоне которых развивается рак, а также ранняя диагностика злокачественных новообразований.